This is a digital copy of a book that was preserved for generations on library shelves before it was carefully scanned by Google as part of a project to make the world's books discoverable online.

It has survived long enough for the copyright to expire and the book to enter the public domain. A public domain book is one that was never subject to copyright or whose legal copyright term has expired. Whether a book is in the public domain may vary country to country. Public domain books are our gateways to the past, representing a wealth of history, culture and knowledge that's often difficult to discover.

Marks, notations and other marginalia present in the original volume will appear in this file - a reminder of this book's long journey from the publisher to a library and finally to you.

Usage guidelines

Google is proud to partner with libraries to digitize public domain materials and make them widely accessible. Public domain books belong to the public and we are merely their custodians. Nevertheless, this work is expensive, so in order to keep providing this resource, we have taken steps to prevent abuse by commercial parties, including placing technical restrictions on automated querying.

We also ask that you:

+ *Make non-commercial use of the files* We designed Google Book Search for use by individuals, and we request that you use these files for personal, non-commercial purposes.
+ *Refrain from automated querying* Do not send automated queries of any sort to Google's system: If you are conducting research on machine translation, optical character recognition or other areas where access to a large amount of text is helpful, please contact us. We encourage the use of public domain materials for these purposes and may be able to help.
+ *Maintain attribution* The Google "watermark" you see on each file is essential for informing people about this project and helping them find additional materials through Google Book Search. Please do not remove it.
+ *Keep it legal* Whatever your use, remember that you are responsible for ensuring that what you are doing is legal. Do not assume that just because we believe a book is in the public domain for users in the United States, that the work is also in the public domain for users in other countries. Whether a book is still in copyright varies from country to country, and we can't offer guidance on whether any specific use of any specific book is allowed. Please do not assume that a book's appearance in Google Book Search means it can be used in any manner anywhere in the world. Copyright infringement liability can be quite severe.

About Google Book Search

Google's mission is to organize the world's information and to make it universally accessible and useful. Google Book Search helps readers discover the world's books while helping authors and publishers reach new audiences. You can search through the full text of this book on the web at `http://books.google.com/`

A propos de ce livre

Ceci est une copie numérique d'un ouvrage conservé depuis des générations dans les rayonnages d'une bibliothèque avant d'être numérisé avec précaution par Google dans le cadre d'un projet visant à permettre aux internautes de découvrir l'ensemble du patrimoine littéraire mondial en ligne.

Ce livre étant relativement ancien, il n'est plus protégé par la loi sur les droits d'auteur et appartient à présent au domaine public. L'expression "appartenir au domaine public" signifie que le livre en question n'a jamais été soumis aux droits d'auteur ou que ses droits légaux sont arrivés à expiration. Les conditions requises pour qu'un livre tombe dans le domaine public peuvent varier d'un pays à l'autre. Les livres libres de droit sont autant de liens avec le passé. Ils sont les témoins de la richesse de notre histoire, de notre patrimoine culturel et de la connaissance humaine et sont trop souvent difficilement accessibles au public.

Les notes de bas de page et autres annotations en marge du texte présentes dans le volume original sont reprises dans ce fichier, comme un souvenir du long chemin parcouru par l'ouvrage depuis la maison d'édition en passant par la bibliothèque pour finalement se retrouver entre vos mains.

Consignes d'utilisation

Google est fier de travailler en partenariat avec des bibliothèques à la numérisation des ouvrages appartenant au domaine public et de les rendre ainsi accessibles à tous. Ces livres sont en effet la propriété de tous et de toutes et nous sommes tout simplement les gardiens de ce patrimoine. Il s'agit toutefois d'un projet coûteux. Par conséquent et en vue de poursuivre la diffusion de ces ressources inépuisables, nous avons pris les dispositions nécessaires afin de prévenir les éventuels abus auxquels pourraient se livrer des sites marchands tiers, notamment en instaurant des contraintes techniques relatives aux requêtes automatisées.

Nous vous demandons également de:

+ *Ne pas utiliser les fichiers à des fins commerciales* Nous avons conçu le programme Google Recherche de Livres à l'usage des particuliers. Nous vous demandons donc d'utiliser uniquement ces fichiers à des fins personnelles. Ils ne sauraient en effet être employés dans un quelconque but commercial.

+ *Ne pas procéder à des requêtes automatisées* N'envoyez aucune requête automatisée quelle qu'elle soit au système Google. Si vous effectuez des recherches concernant les logiciels de traduction, la reconnaissance optique de caractères ou tout autre domaine nécessitant de disposer d'importantes quantités de texte, n'hésitez pas à nous contacter. Nous encourageons pour la réalisation de ce type de travaux l'utilisation des ouvrages et documents appartenant au domaine public et serions heureux de vous être utile.

+ *Ne pas supprimer l'attribution* Le filigrane Google contenu dans chaque fichier est indispensable pour informer les internautes de notre projet et leur permettre d'accéder à davantage de documents par l'intermédiaire du Programme Google Recherche de Livres. Ne le supprimez en aucun cas.

+ *Rester dans la légalité* Quelle que soit l'utilisation que vous comptez faire des fichiers, n'oubliez pas qu'il est de votre responsabilité de veiller à respecter la loi. Si un ouvrage appartient au domaine public américain, n'en déduisez pas pour autant qu'il en va de même dans les autres pays. La durée légale des droits d'auteur d'un livre varie d'un pays à l'autre. Nous ne sommes donc pas en mesure de répertorier les ouvrages dont l'utilisation est autorisée et ceux dont elle ne l'est pas. Ne croyez pas que le simple fait d'afficher un livre sur Google Recherche de Livres signifie que celui-ci peut être utilisé de quelque façon que ce soit dans le monde entier. La condamnation à laquelle vous vous exposeriez en cas de violation des droits d'auteur peut être sévère.

À propos du service Google Recherche de Livres

En favorisant la recherche et l'accès à un nombre croissant de livres disponibles dans de nombreuses langues, dont le français, Google souhaite contribuer à promouvoir la diversité culturelle grâce à Google Recherche de Livres. En effet, le Programme Google Recherche de Livres permet aux internautes de découvrir le patrimoine littéraire mondial, tout en aidant les auteurs et les éditeurs à élargir leur public. Vous pouvez effectuer des recherches en ligne dans le texte intégral de cet ouvrage à l'adresse `http://books.google.com`

HC 1606 $

BIBLIOTHECA · BOSTONIENSIS · MEDICINAE
SERVAT ET DOCET
FVNDATA MDCCCLXX
EX DONO

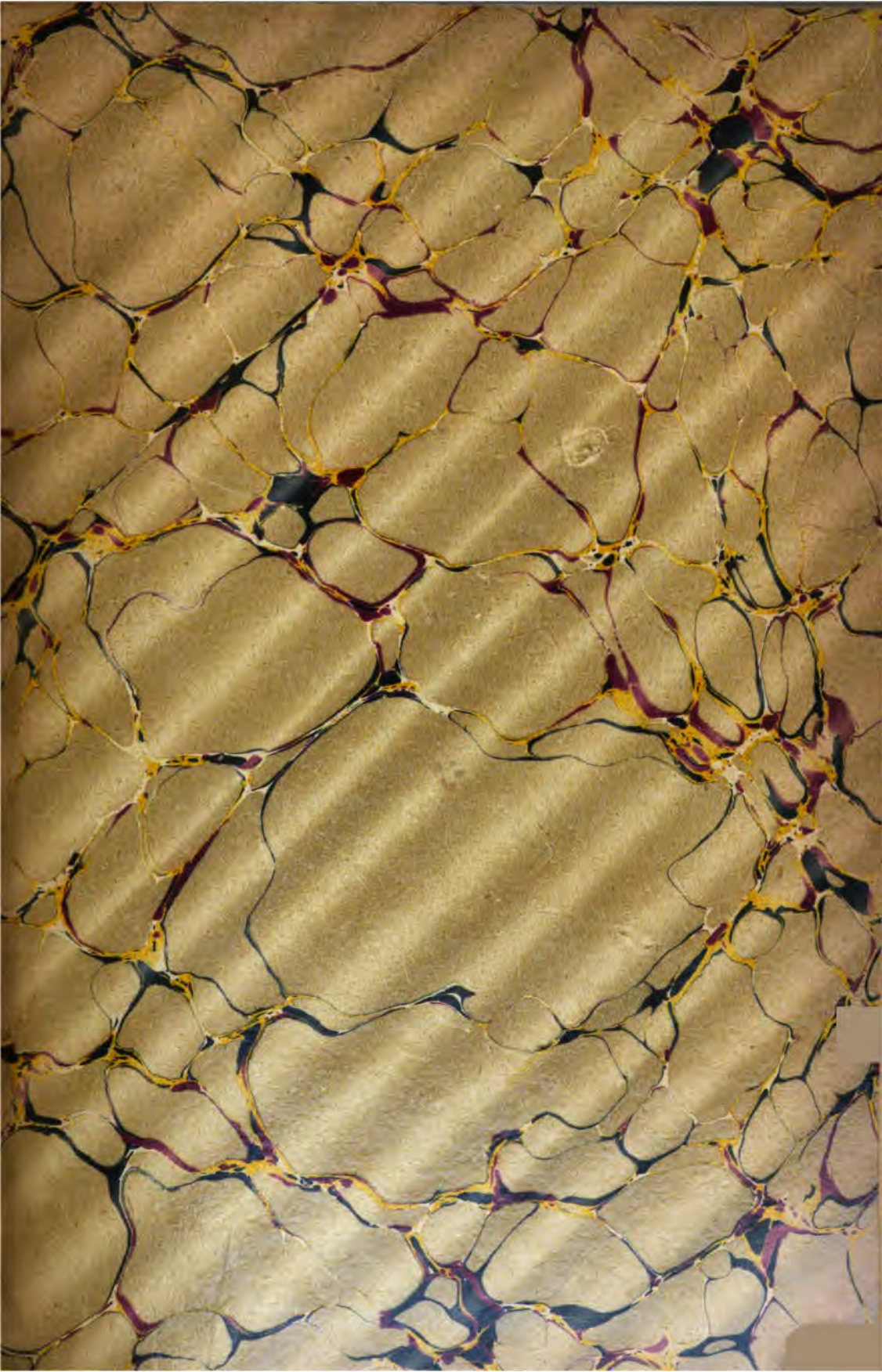

17.6.446.

TRAITEMENT CHIRURGICAL

DE

L'INVAGINATION INTESTINALE

CHRONIQUE

FACULTÉ DE MÉDECINE DE PARIS

Doyen	M. DEBOVE
Professeurs	**MM**
Anatomie	POIRIER
Physiologie	CH. RICHET
Physique médicale	GARIEL
Chimie organique et chimie minérale	A. GAUTIER
Histoire naturelle médicale	BLANCHARD
Pathologie et thérapeutique générales	BOUCHARD
Pathologie médicale	HUTINEL BRISSAUD
Pathologie chirurgicale	LANNELONGUE
Anatomie pathologique	CORNIL
Histologie	MATHIAS DUVAL
Opérations et appareils	SEGOND
Pharmacologie et matière médicale	G. POUCHET
Thérapeutique	GILBERT
Hygiène	CHANTEMESSE
Médecine légale	THOINOT
Histoire de la médecine et de la chirurgie	DEJERINE
Pathologie comparée et expérimentale	ROGER
Clinique médicale	DEBOVE LANDOUZY HAYEM
Clinique des maladies des enfants	DIEULAFOY
Clinique des maladies syphilitiques	GRANCHER
Clinique de pathologie mentale et des maladies de l'encéphale	GAUCHER
Clinique des maladies du système nerveux	JOFFROY
Clinique chirurgicale	RAYMOND LE DENTU TERRIER BERGER RECLUS
Clinique ophthalmologique	DE LAPERSONNE
Clinique des maladies des voies urinaires	ALBARRAN
Clinique d'accouchements	PINARD BUDIN
Clinique gynécologique	POZZI
Clinique chirurgicale infantile	KIRMISSON
Clinique thérapeutique	ALBERT ROBIN

Agrégés en exercice

MM.	MM	MM	MM
AUVRAY	DESGREZ	LAUNOIS	POTOCKI
BALTHAZARD	DUPRÉ	LEGRY	PROUST
BEZANÇON	DUVAL	LEGUEU	RENON
BRANCA	FAURE	LEPAGE	RICHAUD
BRINDEAU	GOSSET	MACAIGNE	RIEFFEL, chef des trav. anat.
BROCA ANDRÉ	GOUGET	MAILLARD	
CARNOT	GUIART	MARION	TEISSIER
CLAUDE	JEANSELME	MAUCLAIRE	THIROLOIX
CUNEO	LABBÉ	MERY	VAQUEZ
DEMELIN	LANGLOIS	MORESTIN	WALLICH

Chef des travaux anatomiques : M. RIEFFEL, agrégé

Par délibération en date du 9 déc. 1798, l'École a arrêté que les opinions émises dans les dissertations qui lui seront présentées, doivent être considérées comme propres à leurs auteurs et qu'elle n'entend leur donner aucune approbation ni improbation.

UNIVERSITÉ DE PARIS — FACULTÉ DE MÉDECINE

ANNÉE 1906 N° 105

TRAITEMENT CHIRURGICAL DE L'INVAGINATION INTESTINALE CHRONIQUE

THÈSE POUR LE DOCTORAT EN MÉDECINE

Présentée et soutenue le Mercredi 26 Décembre 1906 à 1 heure

PAR

LÉON GERNEZ
Prosecteur à la Faculté de Médecine

Président . . . . M. TERRIER, *professeur.*

Juges . . . . . MM. PINARD, *professeur.*
SEGOND, *professeur.*
LEPAGE, *agrégé.*

Le candidat répondra aux questions qui lui seront faites sur les diverses parties de l'enseignement médical.

PARIS
G JACQUES, ÉDITEUR
14, RUE HAUTEFEUILLE, 14

1906

6904

BOSTON MEDICAL

A LA MÉMOIRE DE MA MÈRE VÉNÉRÉE

A LA MÉMOIRE DE MES MAITRES

LE PROFESSEUR TILLAUX
LE DOCTEUR GLANTENAY

A MON PÈRE

Hommage de profonde reconnaissance

A MES MAITRES DANS LES HOPITAUX

EXTERNAT

M. le Docteur OETTINGER (1899-1900)

INTERNAT

M. le Docteur FÉRÉ (1900-1901)
M. le Professeur TILLAUX (1901-1902)
M. le Professeur ALBARRAN (1902-1903)
M. le Professeur TERRIER (1903-1904)
M. le Professeur agrégé RICARD (1904-1905)

MM. les Professeurs agrégés RÉNON, J.-L. FAURE, GOSSET, MORESTIN

MM. les Docteurs WIART, OMBREDANNE, SAVARIAUD, DUJARRIER, Chirurgiens des Hôpitaux.

A M. le Professeur agrégé CAMPENON

A MES MAITRES A LA FACULTÉ

M. le Professeur POIRIER
M. le Professeur agrégé RIEFFEL
M. le Professeur agrégé P. DUVAL

MM. les Docteurs LABEY, SCHWARTZ, BAUMGARTNER

A MES PREMIERS MAITRES DE LA FACULTÉ DE LILLE

MM. les Professeurs FOLET, DUBAR, CARLIER, LEMOINE, DEBIERRE, LAGUESSE, WERTHEIMER.

MM. les Docteurs PHOCAS, CASTELAIN.

A MES AMIS

CRUCHAUDAU, FERDINAND, ALLÉE, CAIN, BRAILLON

A MON PRÉSIDENT DE THÈSE ET EXCELLENT MAITRE

MONSIEUR LE PROFESSEUR TERRIER

Membre de l'Académie de Médecine
Professeur de Clinique chirurgicale

BOSTON MEDICAL LIBRARY

INTRODUCTION

Dans ces dix dernières années, la chirurgie intestinale a évolué avec une rapidité étonnante : les procédés opératoires se sont multipliés, les techniques se sont perfectionnées et l'on est actuellement en possession de méthodes thérapeutiques assez définitivement établies. Le traitement de l'invagination intestinale a bénéficié de tous ces progrès : La forme chronique de cette affection étant relativement rare, il nous a paru intéressant, sur les conseils de notre maître M. Ricard, d'essayer de mettre au point pour 1906 tout au moins cette question de thérapeutique chirurgicale.

La thèse de Rafinesque (1878), véritable document scientifique, restant vraie au point de vue anatomo-pathologique et clinique, tout l'intérêt de la question se résume dans la critique des méthodes thérapeutiques et le choix du procédé.

Nous avons fait sur l'invagination intestinale chronique une enquête qui a porté auprès de presque tous les chirurgiens des hôpitaux de Paris et des chirurgiens des facultés et Ecoles de Médecine de province. Nos amis Perrone assistant de D'Antona et Kaposi assistant du Professeur Czerny, nous ont fait parvenir les documents des Universités italiennes et allemandes. MM. les Professeurs Trèves et Barker de Londres, Halsted et Kelly de Baltimore, Roux de Lausanne, nous ont fourni pour l'Angleterre, l'Amérique et la Suisse, tous les renseignements qu'ils possédaient (personnels et bibliographiques).

Nous avons ainsi, grâce à l'accueil bienveillant qu'a reçu notre questionnaire, recueilli 214 observations dont 14 inédites dues à l'obligeance de MM. Ricard, Delbet, Jalaguier, Souligoux, chirurgiens des hôpitaux, de MM. Michel (Nancy), Jeannel (Toulouse), Bide (Clermont-Ferrand), d'Urso (Messine), Lardennois (Reims), Colzi (Florence), Dubar (Lille). Les interventions abdominales se multipliant ont, chose curieuse, permis de découvrir des formes particulières d'invagination, d'étudier plus exactement les lésions anatomo-pathologiques si utiles aux déductions thérapeutiques, et de saisir pour ainsi dire sur le vif la pathogénie, le mécanisme de l'invagination dans les différentes parties du tube intestinal : C'est la justification des chapitres particuliers que nous consacrerons à l'invagination chronique de la partie supérieure du jéjunum, de l'appendice, du caput cœci, du diverticule de Meckel.

L'invagination n'est pas une ; elle tire sa complexité du siège qu'elle occupe, de la cause qui lui a donné naissance, de la durée de son évolution.

Les statistiques et les pourcentages n'offriraient ici aucun intérêt. Est-il possible de comparer un vague essai de désinvagination fait par laparotomie même en 1880 et une exclusion bilatérale de l'intestin pratiquée en 1906. Une monographie sur la question du traitement chirurgical à lui opposer ne doit plus être une étude de statistique.

Même dans les cas paraissant à première vue semblables comme variétés anatomiques, peut-on juger de la valeur de tel ou tel procédé thérapeutique, suivant les résultats définitifs obtenus envisagés en bloc ? Evidemment non ; une multitude de facteurs qui nous échappent en partie à un premier examen, interviennent dans la solution du problème. Telle résection intestinale faite le plus simplement et le plus habilement, échoue piteusement sur un sujet épuisé, ne supportant pas le schock opératoire.

Que de difficultés pour apprécier la valeur de la conduite

tenue en face de cas chroniques opérés pour ainsi dire en pleine crise aiguë : l'intervention étant demandée au chirurgien par un malade souffrant depuis longtemps déjà, mais ayant temporisé et ne consentant à l'opération sanglante que devant le cortège effrayant des symptômes de l'occlusion aiguë.

Rapporter *in extenso* les observations, réfléchir sur chacune d'elles, examiner la valeur respective de chaque procédé par rapport à un cas donné et non en tant que méthode applicable à tous, chercher à établir les grands principes généraux basés sur l'anatomie pathologique et devant guider l'intervention en se soumettant aux circonstances : tel a été le but que nous nous sommes proposé.

*
* *

On ne s'étonnera pas de ne pas trouver à la fin de notre mémoire un Chapitre de Conclusions : notre travail n'est qu'une série de conclusions sur les différentes formes que revêt l'invagination chronique et sur les procédés à employer dans telle ou telle circonstance.

HISTORIQUE

L'exposé des méthodes qui sont maintenant passées dans le domaine de l'histoire, a été fait avec force détails par Rafinesque. Méthodes simples, moyens extraordinaires pour réduire l'invagination, leur nombre suffit à en démontrer l'inefficacité. Rien ne différencie les méthodes employées par les médecins grecs du IVe siècle avant notre ère, des procédés préconisés par les plus illustres chirurgiens du second Empire. De ci, de là, non pas des novateurs, mais plutôt des chirurgiens audacieux ou téméraires ne reculant pas devant le pronostic fatal des interventions abdominales et grossissant la statistique meutrière des opérations sanglantes au profit de l'expectation et des médications internes.

Beaucoup sentaient cependant la nécessité de la réduction faite sous le contrôle de la vue, l'impuissance du traitement médical et de la prétendue thérapeutique chirurgicale.

Streubel (1) écrivait en 1858 : « en présence d'un étranglement interne, le médecin se croit plus apte que le chirurgien à diriger le traitement. Sans autre préoccupation que de combattre la constipation opiniâtre, les vomissements, les douleurs abdominales, il entre en campagne armé des remèdes les plus violents avec lesquels il tourmente nuit et jour le malheureux patient jusqu'à ce que l'organisme succombe à

1. *Contribution au diagnostic et au traitement des étranglements internes*. V. Viertel J. 1858. (*Gaz. hebd.* 1859, p. 229).

ces tortures. Certes si quelque chose pouvait étonner, ce serait de voir les malades résister si longtemps ».

Le travail d'Ashurst étant une véritable revue encyclopédique des interventions pratiquées avant 1870, M. Rafinesque et M. Peyrot, 1878 et 1880, ayant définitivement établi ce point d'historique, nos recherches ne dateront que du début de la période antiseptique.

Hutchinson (1). Si nous plaçons en tête le nom du chirurgien anglais, c'est qu'il est véritablement l'un des précurseurs du traitement chirurgical dans l'invagination intestinale chronique.

Le premier il érige en principe la laparotomie, entrevoyant déjà les obstacles à la réduction, le pourquoi de l'irréductibilité ; il propose pour la désinvagination une méthode : l'expression « by squeezing ». Reprise par Senn et d'autres elle est totalement sienne.

Son importante communication fut faite à la Société de Médecine et de Chirurgie de Londres en 1873.

« La gastrotomie, disait-il dans ses conclusions, a le plus de chances de réussir dans les cas où les symptômes existent depuis un temps assez considérable et dans lesquels l'intestin est seulement invaginé (et non étranglé). Or ce sont précisément les cas les moins susceptibles d'être guéris par toute autre méthode. Il faut alors, après avoir échoué avec les injections, l'emploi des bougies etc., considérer l'opération comme tout à fait indiquée ».

La Société à laquelle s'adressait M. Hutchinson, bien que d'abord un peu surprise à cause de la nouveauté des faits d'invagination chronique dont on lui parlait parut assez disposée à se laisser convaincre. M. *Spencer Wells* entamant le bon combat, apporte son appui à Hutchinson, avec toute l'autorité de sa longue et magnifique expérience (La publication de ses statistiques et de son livre datant de 1872).

Holmes qui avait combattu autrefois la gastrotomie ayant

1. *Brit. Med. Journ.* 6 déc. 1873, t. I, p. 669.

en vue les cas aigus dit n'avoir pas parlé des cas chroniques.

Hilton Fagge fait quelques réserves, mais néanmoins il reste d'accord avec Hutchinson puisque lui-même a mis également ces idées en pratique et opéré deux invaginations chroniques avec succès.

Plus tard, c'est *James Paget*, c'est *Howard Marsh* qui viennent à la tribune de la même Société défendre la gastrotomie non plus seulement dans les cas chroniques mais dans les cas aigus.

1873. *Samuel Whitall* (1) défend la gastrotomie dans l'iléus sans que son plaidoyer s'appliquât plus particulièrement à l'invagination.

1874. *Ashurst* (2) fait un long plaidoyer en faveur de la gastrotomie. Rapportant tous les cas connus opérés jusqu'à cette époque, il fait suivre sa statistique d'une autre plus longue où il réunit toutes les interventions sanglantes pratiquées dans les cas d'iléus.

Bien que la mortalité fut dans sa statistique de 75 o/o il conclut en disant que dans les cas exceptionnels où rien ne fait prévoir une guérison par grangrène, tous les moyens non sanglants ayant failli, le malade est exposé à succomber par suite d'épuisement et de douleurs prolongées.

En pareil cas, si l'âge et l'état général ne sont pas une contre-indication, on peut avec juste raison penser à intervenir par une opération. Enfin lorsqu'on est décidé à opérer, la laparotomie devra être invariablement préférée à l'entérostomie ou à la colotomie, opérations qui échouent quand il s'agit d'invagination.

Rafinesque. En France, s'appuyant sur le beau succès que la gastrotomie donna à M. le Professeur Terrier au mois de décembre 1877 dans un cas de hernie ventrale étranglée, Rafinesque recherche tous les cas traités par la gastrotomie et

1. *New-York Medical Journal*, août 1873.
2. *American Journal of Medical Sciences*, 1874, p. 48.

arrive aux mêmes conclusions que *Sands* (1) : 20 opérations, 13 morts, 7 guérisons (mortalité 65 o/o).

Comme déjà semblent loin de nous, très loin même ses conclusions vieilles seulement de 26 *ans.* « Le traitement de l'invagination intestinale chronique devra répondre à ces trois indications : soutenir les forces, apaiser les douleurs, réduire le déplacement. A la première s'appliqueront l'hygiène alimentaire, l'usage des toniques et des stimulants, à la seconde répondra surtout l'emploi de la belladone, de l'opium et de la glace, la troisième enfin sera remplie par la mise en œuvre de divers procédés ; malaxation de l'abdomen, cathétérisme du rectum, insufflations et injections forcées de liquide dans le gros intestin, manœuvres associées entre elles ou aidées par la position et l'anesthésie. Si ces divers moyens échouent, la gastrotomie exécutée d'une façon opportune restera la seule ressource. Cette opération est justifiée par la logique, par les résultats d'une opération similaire, l'ovariotomie, enfin par la statistique des cas où elle a été employée. C'est d'ailleurs pour les malades à peu près la dernière chance de salut ».

M. Rafinesque lui-même nous a déclaré que ses conclusions primitives étaient plus concluantes encore en faveur de l'intervention, mais elles auraient été trop violemment combattues et des conclusions que nous avons rapportées, nous pouvons rapprocher le passage suivant « aussi presque tous ceux qui ont étudié le traitement de l'intussusception ont-ils admis avec plus ou moins de réserve la nécessité d'une opération dans des cas donnés ». La discussion ne porte donc plus sur la possibilité d'une de ces opérations, mais sur les indications de l'intervention chirurgicale et sur la méthode opératoire qu'elle doit choisir.

M. Peyrot (1880) dans sa thèse d'agrégation parlant de l'invagination aiguë a pu dire que la laparotomie s'impose au même titre que la ligature d'une artère ouverte.

En 1882 alors que Godlee présentait à la Société clinique de

1. *New-York Med. Journal*, juin 1877.

Londres trois cas d'invagination traités par laparotomie avec un succès, *Mahommed* proposait l'excision totale malgré l'opposition de toute l'assemblée.

Czerny en Allemagne dès 1884 résèque avec succès les invaginations chroniques, précédant de très loin les tentatives ultérieures.

Barker (1887) dans une discussion à la Société royale de Médecine et de Chirurgie, de Londres, sur le traitement de l'invagination, émet l'idée de la résection de l'intussusceptum à travers une ouverture faite à l'intussuscipiens.

Schramm, *Barker*, *Trèves*, *Braun* de 1884 à 1888 s'évertuèrent « à établir des statistiques qui ne prouvent pas grand, chose car les éléments qui les constituaient étaient essentiellement disparates ; il y avait des opérations anciennes pratiquées *in extremis*, et suivant une technique défectueuse, il y avait aussi à côté de désinvaginations faciles, des cas dans lesquels la résection intestinale avait dû être entreprise et d'autres pour lesquels on avait fait l'anus contre nature ou bien l'entéro-anastomose ; enfin dans quelques circonstances l'opération avait été abandonnée » (Jalaguier).

Barker et Jessett. En 1892, Barker expose tout au long sa technique : ayant eu l'occasion de la mettre deux fois en pratique, l'intervention fut suivie d'un insuccès complet. Alors s'ouvre avec Jessett une polémique de priorité assez vive, reproduite in extenso dans nos observations. Dorénavant le procédé prend le nom de procédé de Jessett-Barker alors qu'incontestablement l'idée première en revient à Barker.

Boiffin (1). En 1892 Boiffin ayant opéré un cas d'invagination chronique et un cas de rétrécissement consécutif à une élimination spontanée, examine les différentes méthodes de traitement, les critique et défend avec autant d'habileté que d'enthousiasme la cause de l'entérectomie.

Von Baracz (2) publie en 1894 dans le *Centralblatt für Chi-*

1. *Arch. prov. de Chir.* n° 4, p. 241, oct. 1892.
2. *Centralblatt f. Chir.* 1894, p. 617.

rurgie un cas des plus intéressants où il fit l'exclusion totale avec fermeture des deux bouts de l'angle iléo-cœcal avec succès parfait et durable (invagination iléo-cœcale adhérente et irréductible).

Son travail semble rester inconnu, car on ne parle plus de l'exclusion avant Von Eiselsberg.

Paul (1) décrit en 1895 un procédé qui dans les cas où il est nécessaire d'aller vite simplifie à son dire le procédé de Barker.

Rydigier (2), au 24e Congrès de Chirurgie de la Société allemande 1895, combat les essais répétés de désinvagination par les injections d'eau ou d'air qu'il croit dangereuses, admet comme règle d'opérer aussitôt que possible, l'invagination intestinale considérée comme une affection chirurgicale au même titre que la hernie étranglée.

Lejars (3). En 1897 M. Lejars étudiant une forme particulière de l'invagination iléo-cœcale due aux tumeurs de cette région, conclut : « la résection d'emblée et en masse de tout le segment invaginé, nous paraît donc la méthode de choix et j'ajoute la résection suivie de la réunion immédiate des deux bouts ».

D'Arcy Power, 1897, prend comme sujet de cours (*Hunterian lectures*) : l'invagination intestinale. Interventioniste ardent, il étudie les méthodes usitées en pareil cas et conclut à la désinvagination ou à la résection.

Auvray. Dans sa communication à la Société de Chirurgie du 27 juin 1900, M. Auvray réunit les cas publiés depuis le 1er janvier 1897 (53 aigus et chroniques). *M. Michaux* son rapporteur ayant déjà fait au Congrès de Chirurgie une communication sur les lipomes de l'intestin émet à ce propos des opinions fort justes sur la classification des invaginations.

Pitts. Au Congrès des Chirurgiens Anglais de 1901 fait sur

1. *Lancet* 1895, t. I, p. 800.
2. *Deutsche Zeitschrift f. Chir.* 1895, t. 52, p. 101.
3. *Revue Gynécologie*, Déc. 1897, n° 6.

la question un rapport des plus documentés apportant à l'appui de son dire, les statistiques de Saint-Georges et Saint-Thomas Hospital ; on discute alors la conduite à tenir. La résection gagne le terrain que perd le procédé de Barker, mais on ne parle pas de l'exclusion intestinale.

L'anus contre nature est jugé sévèrement à sa juste valeur.

Haasler rapporte en 1901 tous les cas observés dans la clinique de Bramann.

Von Eiselsberg (1) qui déjà a inspiré les travaux de Ludloff (1898) et de Prutz (1903) reprend tous les cas d'invagination chronique et subaiguë qu'il a personnellement traités.

Il érige la résection en méthode générale, et propose l'exclusion dans certains cas.

Jalaguier. Le 14 avril 1903 M. Jalaguier présente à l'Académie de Médecine un mémoire « sur le rôle de l'appendice dans l'invagination iléo-cœcale ».

Ackermann avait, en janvier 1903, étudié en même temps que M. Jalaguier « l'inversion de l'appendice dans ses rapports avec l'invagination (*Beitrage zur klin. Chir.* 1903, 37. 1 et 2).

Mac Corner (2) résume la classification et la pathogénie de l'invagination. Il insiste surtout sur l'invagination de l'appendice et du diverticule de Meckel.

Grisel, chargé du rapport sur l'invagination *chez l'enfant* pour le Congrès de gynécologie, d'obstétrique et de pédiatrie tenu à Rouen en 1904, réunit tous les cas aigus et chroniques observés dans l'enfance depuis 1897 et conclut « le traitement de choix de l'invagination chronique est la résection qui sur 21 cas a donné 17 guérisons et 4 morts (mortalité 19 o/o).

Monod, le 1er novembre 1905, présente à l'Académie de Médecine un rapport des plus intéressants sur l'invagination de l'appendice et les faits présentés par M. Jalaguier en 1903. MM. *Jalaguier* et *Guinard* ont dans leurs articles didactiques sur l'invagination, abordé la question si controversée du trai-

1. *Archiv. f. klin. Chir.* Bd. 71. 1903, p. 1.
2. *Annals of Surgery* 1903, p. 708.

tement de l'invagination chronique. Les thèses de *Clos* 1883, *Trouvé* 1897, *Nigay* 1899, *Eloy* 1900, traitant de différents points relatifs à l'invagination et à son traitement ont été inspirées en France par MM. Tuffier, Broca, Faure et Mauclaire.

MM. *Broca*, *Moisard* et *Gaudaud* publient à la Société de Pédiatrie 1904, séance du 20 décembre, un cas des plus intéressants d'invagination iléo-cœcale avec résection.

EXPOSÉ ET CRITIQUE DES MÉTHODES THÉRAPEUTIQUES

I. — Insufflation et injections forcées

Nous ne parlerions même pas de cette méthode de traitement si dans ces dernières années, elle n'avait pas encore été défendue à la Société de Pathologie de Londres (1901). Qu'un praticien l'essaie comme unique ressource chez un nourrisson dans un cas aigu, cela peut s'admettre, mais en face d'un cas chronique il n'est plus possible que de penser à la modeste insufflation avec la poire du thermo-cautère pour établir ou parfaire un diagnostic. Simple distension gazeuse du gros intestin : excellent procédé d'investigation clinique ! Insufflation brutale ou distension aqueuse sous haute pression : manœuvres à condamner !

Dangereuses et inutiles, tels sont les qualificatifs qui conviennent à ces méthodes.

Dangereuses. — Il faut méconnaître l'anatomie pathologique et les lésions de la gaine externe pour oser les préconiser dans les cas d'invagination chronique. Dans les cas rapportés par nous de lésions de l'intussuscipiens constatées à l'autopsie ou durant l'opération, que serait-il advenu si on avait injecté un liquide sous pression ?

En admettant même que la gaine ne soit pas lésée, qu'elle ne présente pas de parties ulcérées, susceptibles de se rompre sous la moindre pression, ne doit-on pas se rappeler les expé-

riences de d'Arcy Power (une injection d'un peu plus d'un demi-litre rompt l'intestin d'un enfant de 3 mois).

Inutiles. — 1° Elles ne peuvent agir sur les invaginations du grêle malgré les expériences plus ou moins concluantes sur la perméabilité de la valvule de Bauhin, et les affirmations de Mortimer et Mole.

2° Comment agiraient-elles sur une invagination dont les cylindres moyen et interne sont réunis par de solides adhérences ?

3° Les récidives qui suivaient leur emploi, leur échec alors que tout semblait faire prévoir leur succès, sont parfaitement expliqués actuellement.

Lorsque nous traiterons de l'invagination du caput cœci, de l'invagination iléo-colique et de l'invagination de l'appendice, nous verrons que la partie la plus difficile à réduire est toujours la portion terminale de l'invagination, caput cœci, boudin iléal qui œdématié, rigide résiste aux essais de désinvagination manuelle par expression et nécessite la résection.

4° Est-il besoin maintenant pour combattre cette méthode de se servir des arguments opposés à Pitts :

La publication des faits heureux, l'oubli des insuccès, l'échec dans les cas d'invagination rétrograde.

Les expériences concluant à leur emploi, les statistiques qui les concernent sont tout au long dans le rapport de Wiggin (1).

Ces méthodes sont définitivement jugées : il faut condamner leur emploi dans les invaginations subaiguës ou chroniques.

II. — Désinvagination.

La première pensée qui vient à l'esprit, en face d'une invagination, c'est d'essayer de faire reprendre à l'intestin le chemin qu'il a parcouru, de « dételescoper » le cylindre

1. *Medical Record N.-Y.* 18 janv. 1896.

interne par tractions sur le bout périphérique et sur le bout central ; de désinvaginer en un mot.

Quelles sont les indications et les contre-indications de cette méthode?

Comment faut-il la pratiquer?

Quelle conduite faudra-t-il tenir après sa réussite ?

Indications et contre-indications. — Les succès de cette méthode dans des cas de longue durée (6 mois, 10 mois) justifient son emploi. Elle peut et doit être tentée, à moins qu'on n'aperçoive plus nettement le collet nivellé par des adhérences, ou que l'état de la gaine puisse faire craindre une rupture. Ce serait pure folie que de l'entreprendre en ces conditions.

Résultats. — 1° *Elle peut réussir en totalité.*

2° *Elle peut ne s'effectuer que partiellement.*

L'anatomie pathologique nous apprend que dans la généralité des cas souvent une seule portion de l'invagination est irréductible : c'est la portion primitivement invaginée. A cette invagination primitive s'est surajoutée une invagination secondaire.

Dans l'invagination iléo-cœcale progressive, par exemple, la constatation des changements de volume, de forme, de siège de la tumeur, prouve que l'invagination secondaire est réductible spontanément alors que la primitive subsiste toujours : par conséquent il faut essayer de faire rendre à l'excellent procédé de la désinvagination tout ce qu'il peut donner.

Comment faut-il désinvaginer ? — *Hutchinson* dès 1874 a posé les règles précises qui doivent présider à cette manœuvre il faut bien se garder de tirer sur l'anse invaginée, il faut immédiatement aller non au collet, mais à la tête de l'invagination et alors par malaxation douce et par pression continue et lente essayer d'exprimer le boudin invaginé hors de l'intussuscipiens, refoulant pour ainsi dire l'anse invaginée vers le collet.

A la suite d'une communication de Dagron à la Société anatomique (1891, p. 7) *M. Delbet* fit quelques remarques très judicieuses sur le mécanisme de l'échec de la désinvagination.

M. Delbet ayant observé chez un chien une invagination aiguë qui a entraîné la mort, tente la désinvagination. « En exerçant des tractions sur le bout supérieur, il fut tout à fait impossible de dérouler l'invagination. A chaque effort de traction on voyait le boudin se raccourcir et se courber, mais rien ne se déroulait, bien que j'aie exercé des tractions assez énergiques pour déchirer la paroi intestinale. Comme j'étais bien sûr que l'invagination n'avait pas duré plus de six heures, il me paraissait bien impossible qu'il y eût entre les cylindres des adhérences suffisantes pour empêcher le déroulement.

J'essayai alors d'*exprimer* les parties invaginées en exerçant des pressions de bas en haut au niveau de l'extrémité inférieure du boudin. Je vis alors cette invagination qui avait résisté aux plus énergiques tractions, se désinvaginer avec la plus extrême facilité.

Je suis enclin à penser que dans tous les cas d'invaginations non adhérentes, on obtiendrait le déroulement par expression plus facilement que par traction. En effet d'une part, l'angle qui unit le cylindre interne avec le cylindre moyen est le point par lequel l'invagination a débuté, celui où les lésions lorsqu'elles existent sont le plus accentuées ; or c'est sur lui qu'on agit lorsqu'on tire le bout supérieur. Il est bien évident qu'en raison de ces lésions et de ces adhérences, on n'a que peu de chances de dérouler ce point. D'autre part lorsqu'on exerce des tractions sur le bout supérieur il faut que le déroulement du cylindre interne sur le cylindre moyen se fasse tout entier dans l'intérieur du cylindre externe. La pression de ce cylindre externe rend le déroulement difficile. Au contraire lorsqu'on exprime le boudin de bas en haut, le déroulement se fait au niveau du collet supérieur entre le boudin externe et le moyen. Or c'est au niveau de cet angle que l'invagination progresse, c'est donc le point le plus récent, celui où le déroulement peut se faire avec le plus de facilité. Je pense donc que dans les laparotomies faites pour invagination, il ne faudra pas se résoudre à réséquer l'intestin avant d'avoir essayé *le déroulement par expression* ».

M. *Lejars* donne sur la désinvagination d'excellents conseils.

« Gardez-vous de saisir chaque bout et de tirer en sens contraire : ce procédé simpliste et tout mécanique réussirait peut-être, si vous aviez affaire à un tube inerte. Ici vous devez agir sur une paroi vivante et malade et la technique doit être toute différente. Désinvaginer, c'est réduire, commencez donc comme pour un taxis par vider et affaisser la portion herniée, autrement dit, exercez sur le boudin avec les doigts une pression douce, progressive, circonférentielle ; cherchez à l'exprimer hors du collet et cela sans violence, sans précipitation : il ne passera pas tout de suite, il lui faut laisser le temps de s'affaisser, de se modeler sous vos doigts. Tout en pratiquant cette expression progressive et c'est la besogne capitale, tenez de très près l'autre bout, le bout supérieur, tendez-le légèrement, *sans traction*, et ne tirez un peu que lorsque la paroi se déplisse, que le collet remonte en s'élargissant et qu'il faut simplement terminer le mouvement et rendre à l'intestin sa complète rectitude ».

Lorsque la désinvagination s'étant en grande partie effectuée, il ne reste plus qu'une partie, l'apex, résistant aux efforts de pétrissage et d'expression, il est inutile de multiplier les efforts, on court les plus grands dangers en insistant : nous reviendrons sur ces faits en traitant de l'irréductibilité de l'invagination iléo-cœcale et de l'iléo-colique.

Que faut-il faire après la désinvagination ? — I. *Examiner soigneusement l'état de l'anse désinvaginée.* — On s'est tout d'abord rendu compte de l'état de l'intussuscipiens qui a paru sain puisque la désinvagination a été tentée. Il faut maintenant porter toute son attention sur la partie correspondant au collet et aux cylindres moyen et interne.

Souvent l'anse est dépolie, rugueuse, ecchymotique par places, comme épluchée.

Son état après enveloppement dans des compresses très chaudes commandera la conduite à tenir.

a) Réséquer si l'anse désinvaginée est en très mauvais état (le doute doit faire pencher en faveur de cette intervention).

b) Si l'on doute fixer l'anse près de la paroi avec drainage. On a même proposé de laisser l'anse suspecte au dehors sous des compresses et de la réintégrer dans le ventre 24 ou 48 heures après.

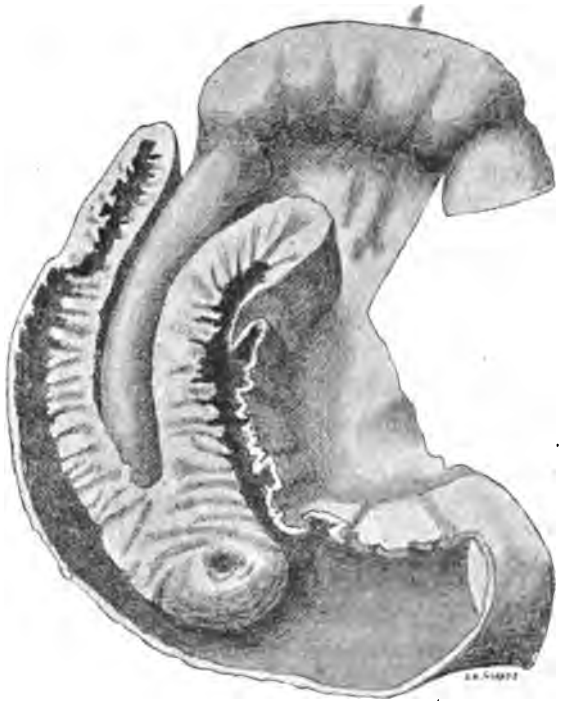

Fig. 1. — Invagination du jéjunum d'après Trèves. On y voit des plus nettement la striction du collet.

c) L'enfouissement, la suture des parties où se sont produites des éraillures, des fissures de la musculeuse.

II. *Rechercher la cause de l'invagination.* — C'est tantôt un polype qu'il faut extirper ; un rétrécissement de l'intestin, un cancer, des lésions tuberculeuses qui nécessiteront (si elle est possible) la résection ; tantôt une disposition particulière acquise des parois intestinales ou du mésentère, à laquelle il faudra remédier par des méthodes spéciales.

L'inversion du diverticule de Meckel, de l'appendice fourniront également des indications particulières.

III. — Résection du boudin invaginé à travers une ouverture faite à la gaine.

Procédé de Barker

Barker, ainsi que nous l'avons démontré au début, fut le premier qui proposa l'ouverture de la gaine et la résection du boudin invaginé par cette voie. Il s'appuyait sur l'évolution naturelle de l'affection pour défendre théoriquement le procédé qu'il proposa en réponse à une question qui lui fut posée à la Société royale de Médecine et de Chirurgie de Londres 1887. « Tous admettaient bien la laparotomie et approuvaient les tentatives de désinvagination manuelle lorsqu'elles étaient couronnées de succès ; mais que faire en face d'une invagination irréductible plus ou moins étendue, dont la masse ne pourrait être atteinte par le rectum ».

Description. — Voir fig. 2 copiée dans l'original.

1° Au niveau où la gaine invaginante reçoit le boudin invaginé, on unit d'abord les deux portions d'intestin, par une suture circulaire continue comprenant la séreuse et la musculeuse et continuée sur le mésentère (I).

2° Incision longitudinale de deux pouces sur le bord libre de la gaine et comprenant toutes les tuniques (II).

3° On attire au dehors le boudin invaginé et on le coupe au niveau de sa partie supérieure (III). S'il est trop long pour être attiré au dehors on le coupe *in situ*.

4° Quelques sutures traversent toutes les parois du moignon au fur et à mesure de sa section : On les serre fortement pour assurer le contact des séreuses et empêcher toute hémorragie des vaisseaux du mésentère (III).

5° On rentre le moignon, on ferme l'incision longitudinale (IV).

Modification de Paul. — En 1895 Paul frappé de la nécessité d'intervenir rapidement et d'assurer avec une hémostase

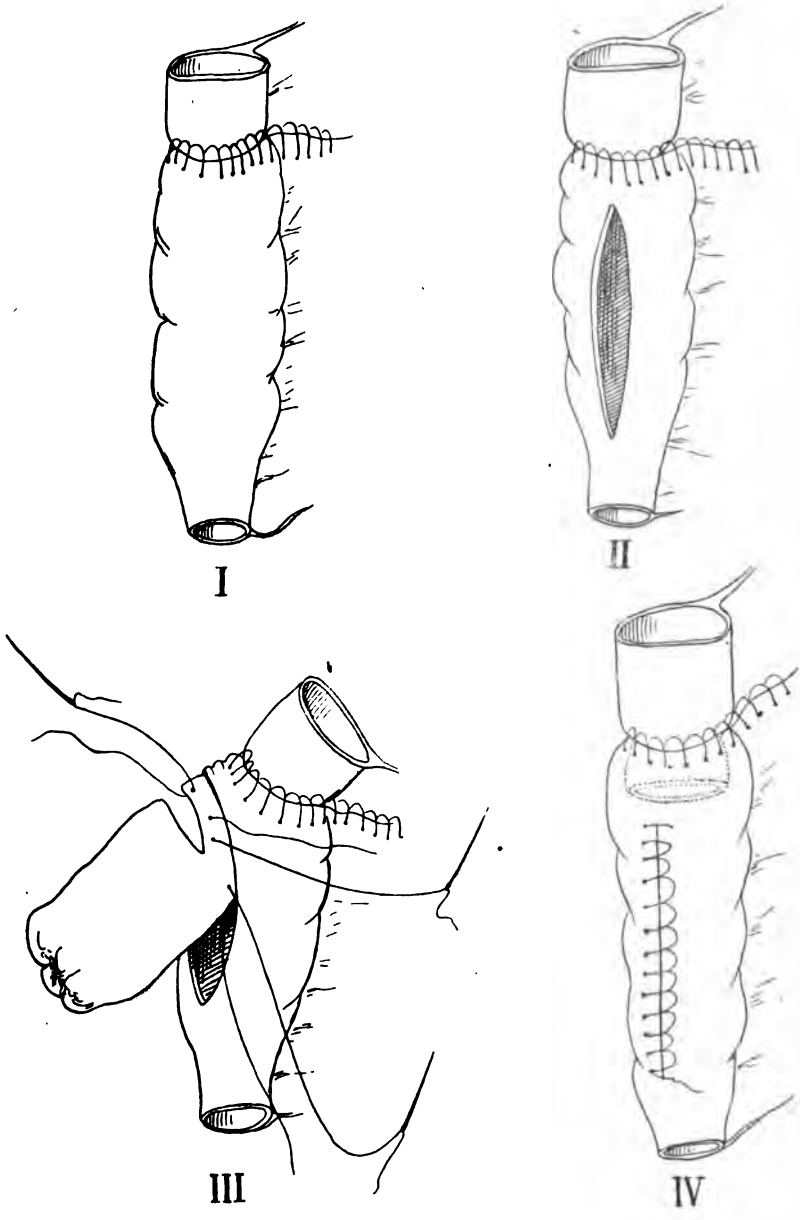

Fig. 2.

parfaite la continuité du canal intestinal, propose une adjonction à la méthode de Barker ; additum excellent, dit-il, lorsque l'invagination est trop étendue pour être facilement amenée au dehors de l'incision de la gaine. Il propose de se servir d'un tube en aluminium de calibre variable suivant les cas (3 grandeurs) servant de soutien à une ligature en masse de l'intestin invaginé et de son mésentère et permettant par sa lumière le rétablissement du canal intestinal. La figure 3 est des plus explicite.

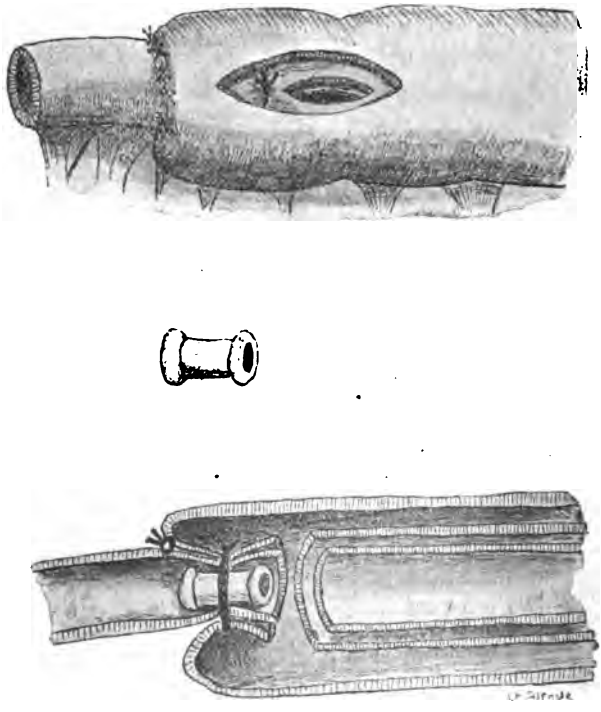

Fig. 3.

I° Sutures du collet.
II° Incision longitudinale de Barker.
III° Section des tuniques du boudin invaginé.
IV° On pousse le tube dans la lumière intestinale.

V° On fait une forte ligature à la soie autour du boudin serré sur le tube.

VI° On coupe ensuite complètement le boudin invaginé et on referme la section de l'intussuscipiens.

Critique du procédé. — 1° En se basant sur cette idée théorique de l'imitation du processus naturel, Barker n'avait nullement songé aux rétrécissements inodulaires faisant suite aux éliminations spontanées (Quange et Fau, Boiffin, Roser).

Evidemment on supprime l'intussusceptum, mais *le collet n'est pas supprimé.*

Si l'on ne sectionne pas au-dessus de lui, il subsiste toujours trois cylindres superposés rétrécissant mécaniquement par leur volume même le calibre de l'intestin.

Les adhérences séro-séreuses des deux cylindres et surtout l'encastrement du coin mésentérique entre le moyen et l'interne sont deux facteurs très importants dans la genèse du rétrécissement consécutif.

Cylindre moyen et interne, coin mesentérique ne forment bientôt plus qu'une masse informe de tissu embryonnaire qui devenant tissu conjonctif adulte, se rétracte de plus en plus et produit une sténose circulaire.

A cette objection Barker a pu répondre qu'une fois la gaine ouverte, il était très simple d'attirer l'invagination, de l'accroître en un mot par l'adjonction de parties nouvelles et de réséquer alors complètement le collet.

2° *La résection de l'intussusceptum se fait en milieu septique.* — Lorsque l'on peut extérioriser l'anse invaginante par suite de la longueur de son méso, l'opération de Barker peut se faire pour ainsi dire en dehors du péritoine et avec toutes les conditions relatives de protection péritonéale, mais il n'en faut toujours pas moins travailler dans l'intérieur d'une gaine septique.

3° *L'hémostase du coin mésentérique est assez difficile, les sutures profondes pénibles à placer.*

Procédé de Widenham-Maunsell

Décrit dans Wiggin (1) il ne diffère du précédent que par la résection du collet.

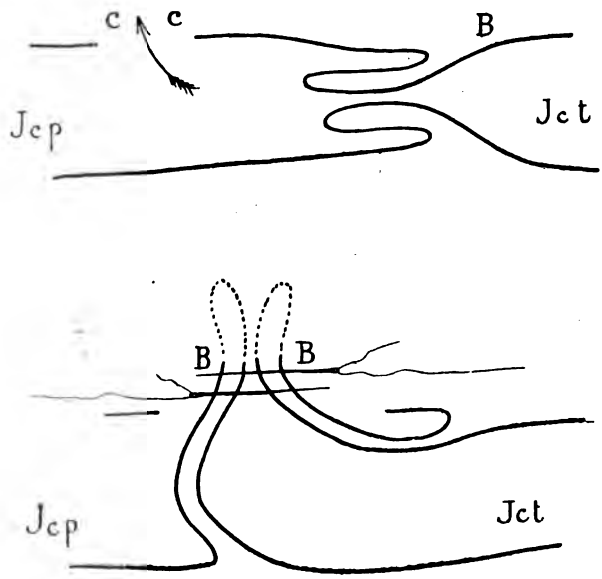

Fig. 4

Alors que Barker fixe immédiatement l'intussuscipiens et l'intussusceptum au niveau du collet, Maunsell ne fait pas de sutures. Il attire l'intussusceptum à travers la boutonnière de l'intussuscipiens et invagine davantage l'intestin de façon à attirer le collet primitif au dehors (voir fig. 4, les schémas du mémoire de Wiggin), puis il passe deux aiguilles chargées d'un crin à travers l'intussusceptum en amont du collet, il résèque donc ainsi et l'intussusceptum et le collet primitif. Son procédé par la suite ne varie guère de celui de Barker puisqu'il suture cylindre moyen et cylindre interne circulairement,

1. *New-York Medical Record*, 16 janv. 1896.

comprenant dans sa suture le mésentère qui s'est glissé entre les deux séreuses.

Il ne fait pas secondairement de suture extérieure unissant l'intussusceptum et l'intussuscipiens.

Procédé de Rydigier (1)

En Allemagne le procédé de résection du boudin invaginé à travers la gaine, est appelé procédé de Rydigier.

En réalité Kœnig l'avait exécuté en 1887 et publié en 1890 (obs. 158).

Rosenthal en 1889 (obs. 163).

Leczynski en 1890 (obs. 162).

Procédé d'Israel Hersfeld (2)

(Obs. 72). Pour éviter la contamination du péritoine par le contenu intestinal, lors de la mise en pratique du procédé de Barker, Hersfeld, a proposé une méthode qui lui donna deux succès dans deux invaginations iléo-cœcales.

Il attire l'invagination au dehors et fixe l'anse invaginée au péritoine comme s'il voulait établir sur elle un anus contre nature.

Ceci fait, il ouvre la gaine en dehors du péritoine, résèque le boudin à la façon de Rydigier et laisse béante la plaie de la gaine.

Ultérieurement il ferme cet anus contre nature établi temporairement.

Hersfeld trouve cette méthode idéale. Elle prête cependant le flanc à la critique puisque chez un de ses opérés, les symptômes de sténose intestinale ont persisté : ils ont revêtu un

1. *Deutsche Zeitschrift fur Chirurgie*, 1895, t. XLII, p. 101.
2. Congrès des naturalistes allemands, 1903. 75e.

degré de moindre acuité sans doute, mais il n'en est pas moins vrai qu'ils ont subsisté durant 6 mois.

Modifications de Delore (1)

« Pour Delore, le procédé classique consiste dans la résection en masse de tout le segment invaginé, y compris le boudin invaginé et la gaine. Il s'agit en résumé d'une entérectomie classique mais compliquée ici par la disposition spéciale du mésentère interposé entre les deux cylindres internes. Le méso forme au niveau du collier, une corde épaisse dont le pincement préalable est certainement plus difficile qu'à l'état normal. Bien plus, la rétraction du méso fixe, contre la paroi abdominale postérieure, les portions intestinales voisines du collier et l'opérateur éprouve de ce fait certaines difficultés lorsqu'il veut mobiliser l'intestin et l'attirer au dehors, afin d'éviter des manœuvres intra-péritonéales prolongées. C'est à cette disposition du mésentère qu'il faut probablement attribuer le shock opératoire et la septicémie fréquents après ces résections en masse. Il est bien difficile en effet au cours de cette résection faite en plein péritoine, d'éviter la moindre faute d'asepsie. Lors même que toutes les précautions sont prises avec la plus grande minutie, on ne saurait disconvenir de la gravité de cette résection, souvent malaisée, en raison de la profondeur ».

« Persuadé que plus les manœuvres sont simples, plus les chances de succès sont grandes, nous avons modifié le manuel opératoire : Après l'incision de la gaine et la traction du boudin au dehors, nous saisissons la base du boudin dans une ou deux grandes pinces élastiques de Doyen selon le volume de la portion invaginée. Nous sectionnons alors le boudin à 2 cent. au-delà des pinces et l'enlevons aussitôt. En se débarrassant rapidement de ce paquet intestinal qui inocule les doigts des

1. *Revue de Gynécol. et Chir. abd.*, 1905, p. 651.

aides et les compresses, on gagne sûrement en asepsie. D'autre part l'hémorragie est nulle et l'on voit exactement ce que l'on fait. Nous reconnaissons le mésentère et pratiquons sa ligature entre les deux cylindres du boudin.

Pour assurer encore mieux cette hémostase du mésentère, nous passons un fil en V qui traverse les deux cylindres en passant sur les deux faces du mésentère. En liant ce fil, on fixe non seulement les deux cylindres entre eux, mais on lie encore toute la tranche du mésentère.

*
* *

Conclusions. — En résumé le *procédé de résection du boudin à travers une incision de la gaine est moins bien réglé, aussi long, plus difficile que la résection pure et simple de l'anse invaginée avec entérorhaphie.*

Comme ce procédé a cependant quelques rares indications, il nous paraît juste avec M. Lejars d'allier en éclectique les diverses modifications apportées au procédé type.

1° Inciser en long sur le bord opposé au mésentère la paroi engainante. La longueur de la fente doit être assez longue pour avoir un accès facile sur le boudin (quelques petites pinces de Kocher sur les deux lèvres pour les écarter).

2° Avec une pince droite ou courbe à mors élastiques, saisir le boudin en entier, et l'attirer en bas, l'invaginant davantage — se garder de l'attirer au dehors, qu'il soit court ou long peu importe.

3° Couper alors franchement les 2/3 antérieurs du boudin près de la base au-dessus du collet primitif. On sectionne ainsi de la sorte les deux parois accolées et on ouvre la cavité centrale.

4° Pour réunir les tranches sectionnées trois points de suture, un en avant, deux latéraux.

5° Un fil postérieur passé de dedans en dehors, ramené avec l'aiguille derrière l'intussusceptum et le perforant à nouveau mais de dehors en dedans cette fois, va permettre de lier soli-

dement le mésentère en accolant les deux cylindres à leur partie postérieure (procédé absolument identique à celui que l'on emploie pour une ligature de l'utérine en appuyant la ligature).

6° On excise alors le tiers postérieur du boudin.

7° On mène un surget total réunissant les deux cylindres sectionnés circulairement.

8° On extrait le boudin invaginé, ou on le laisse en place.

9° Lorsque l'incision longitudinale de l'intussuscipiens est fermée à la Lembert, on place alors au niveau du point de jonction des deux bouts quelques points séro-séreux de soutien.

En procédant ainsi, on supprime la portion rétrécie, le collet et on évite peut-être le rétrécissement ultérieur possible.

Nous avons été cependant frappés de voir dans les excellentes figures qui complètent la description de M. Lejars, une disproportion considérable entre l'anse invaginée et l'invaginante, la première paraissant plissée, rétrécie.

IV. — L'anus contre nature.

C'était autrefois le seul traitement à opposer à l'iléus.

Il faut ici distinguer trois ordres de faits :

1° L'anus ordinaire, l'entérostomie de Nélaton pratiquée au dessus du collet après ou sans laparotomie exploratrice.

2° L'anus après résection par abouchement des deux bouts à la peau.

3° L'anus au dessus du collet, après extériorisation de l'anse invaginée.

Nous reviendrons sur ces deux points particuliers (2 et 3) en traitant de la résection et des invaginations iléo-cœcales et colo-coliques .

Il est évident qu'autrefois, devant une invagination irréductible, alors que le procédé de Barker n'existait même pas, l'anus était la seule ressource.

Actuellement on tend de plus en plus à reculer les limites de ses indications.

1° *L'anus ne combat qu'un symptôme : l'obstruction intestinale* : dans l'invagination chronique ce n'est pas là qu'est le danger véritable. Le péril est au niveau de la gaine et du collet.

2° *Il laisse dans l'intérieur de l'abdomen l'anse invaginée sans modifier les parties qui la constituent.*

Les phénomènes pathologiques continuent à évoluer à son niveau comme par le passé.

Seul l'état du malade commandera son indication.

Dans ces dernières années l'entéro-anastomose dans l'occlusion aigue, avec vidange de l'intestin (Roux), semble devoir gagner ce que perd l'anus.

Nous ne pensons pas que dans l'invagination l'entéro-anastomose offre sur l'anus, d'autre avantage que de ne pas amener la dénutrition rapide lorsque la lésion est haut située.

Il est permis d'espérer que les *indications de l'anus qui sont plutôt les contre-indications des autres méthodes*, diminueront de plus en plus alors que les perfectionnements de la technique et de la narcose marcheront de pair avec la précocité du diagnostic.

V. — L'entéro-anastomose.

Pratiquée sept fois dans l'invagination chronique elle fut suivie trois fois de guérison, quatre fois de mort (obs. 34, 139, 146) (obs. 4, 44, 140, 149).

De l'étude de ces faits et plus particulièrement des observations 4 et 44, il résulte que l'entéro-anastomose est une méthode thérapeutique à *placer au rang des méthodes temporaires, d'exception.*

Nous nous séparons ainsi très nettement de Caterina qui en fait un traitement de choix.

1° L'entéro-anastomose simple entre les deux anses sus et

sous-jacentes à l'invagination, *ne modifie ni les conditions de vascularisation, ni la septicité de l'anse invaginée ou invaginante* ; laissant évoluer sans y remédier les phénomènes d'ulcération septique de la gaine (obs. 4 et 44).

2° *Elle ne suffit pas à empêcher les matières de passer dans la portion d'intestin comprise entre les deux bouches* (obs. 4 et 44).

Un fait est dûment établi maintenant ; aussi bien placée, aussi grande que soit l'anastomose une portion des matières sous l'action des ondes péristaltiques chemine vers l'anse que l'on voulait soustraire au cours des matières.

C'est ce que récemment Nannotti a vérifié sur le chien, c'est ce qu'il est facile de vérifier chez l'homme lorsque sur l'anse sous-jacente à l'anastomose existe un anus contre nature ou une fistule. Dans la majorité des cas une partie plus ou moins abondante des matières continue à passer par l'anus ou la fistule.

3° *La bouche peut être obstruée par la progression de l'invagination* (obs. 44).

Le boudin gangréné détaché pourrait agir mécaniquement par sa masse comme un corps étranger volumineux.

4° *L'entéro-anastomose peut être coudée secondairement par une désinvagination spontanée partielle* (obs. 4).

VI. — L'exclusion de l'anse invaginée.

En France, les travaux de MM. Terrier et Gosset, Le Dentu, Drucbert, Hartmann, Delore et Patel, Lance ont nettement établi les indications de cette intervention, ses différentes variétés avec leur technique, les résultats qu'on est en droit d'en attendre.

Elle fut exécutée dans trois cas pour invagination chronique par von Baracz (38), Wiesinger (40) et von Eiselsberg (44) avec deux guérisons (38 et 40) et 1 mort (44).

Il est de toute évidence qu'elle est appelée à rendre de grands services dans les cas particuliers justiciables autrefois

de l'anus ou de l'entéro-anastomose (résection impossible).

1° On peut lui objecter qu'elle ne modifie pas les conditions de vascularisation de l'anse invaginée, *mais elle modifie, si elle est bilatérale, les conditions de septicité de l'anse, chose capitale selon nous.*

Les lésions de la gaine. — On parle toujours des lésions du collet dans l'invagination : Dans l'aiguë la chose est peut-être vraie mais dans la chronique, *les lésions les plus graves, celles qui sont d'une importance capitale pour l'évolution ultérieure, sont celles de la gaine.*

Fig. 5. — Invagination de l'iléon, saillie de l'intussusceptum par une ulcération de la gaine. *University College Museum*, n. 1175 (Trèves).

L'observation 172 est convaincante : « aucune adhérence au collet, non plus qu'entre les séreuses des cylindres moyen et interne, mais à la face antérieure de l'S iliaque, déchirure à

bords inégaux, transversale, portant sur les 2/3 de la circonférence et par laquelle fait hernie la masse noirâtre des parties invaginées. Un peu plus haut deux autres déchirures ».

Dans l'observation 169 existe une section totale de la gaine et un écartement des deux bouts.

La hernie de l'invagination se fait à travers une large perforation de l'intussuscipiens (voir fig. 5 et obs. 170, 172, 176, 173). *La gaine présente une ou plusieurs ulcérations ayant intéressé toutes les tuniques* (voir fig. 6 et obs. 4, 23, 25, 32, 33, 44, 63, 171, 174, 175, 177, 181, 182).

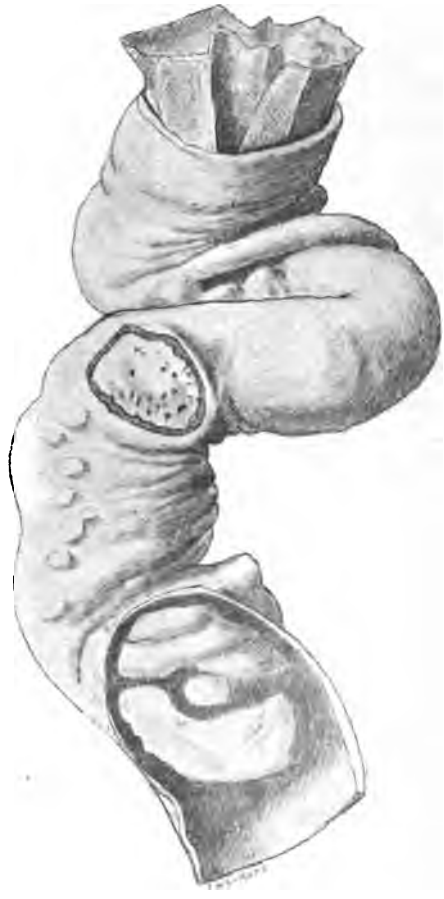

Fig. 6. — Invagination de l'iléon. Enroulement de la gaine. Ulcération. *University College Museum*, n. 1176 (Trèves).

Ces ulcérations siègent en général au niveau de l'apex, ulcérations de compression pour ainsi dire, l'infection joue sans doute dans leur pathogénie un rôle considérable comme l'ont établi les recherches de M. Letulle (planche VI).

Nous n'avons observé de lésions gangréneuses au niveau du collet que dans les cas 177-178.

Les lésions de l'anse sus-jacente au collet sont rares (obs. 174 et 186).

En empêchant l'afflux des matières fécales dans cette portion de l'anse, on détruit du même coup l'un des facteurs les plus puissants de l'ulcération : l'infection.

2° Prétendre prévenir ainsi la gangrène de l'intussusceptum serait téméraire, mais l'évolution de cette dernière se faisant dans un milieu de septicité toute différente, n'y a-t-il pas lieu de penser que des adhérences protectrices pourront modifier singulièrement le pronostic de son élimination.

Il ne peut plus alors y avoir de péritonite par perforation avec irruption de matières fécales dans le péritoine.

Nous ralliant aux conclusions des auteurs précités, rejetant avec M. Ricard, l'entéro-anastomose avec exclusion partielle (valvule, plissement, ligature), nous n'admettons que deux procédés d'exclusion applicables à l'invagination : l'unilatérale avec réserves ; la bilatérale véritable procédé de choix dans ses deux modalités avec leurs variantes (abouchement uni ou bilatéral à la peau).

Cette méthode est désignée en Autriche et en Allemagne du nom de celui qui l'a le premier pratiquée « l'exclusion de Hochenegg ».

C'est exceptionnellement qu'on a pratiqué l'abouchement d'une seule extrémité. En effet ce qui gêne dans la présence des fistules, c'est la quantité de secrétion qui s'écoule car elle reste la même qu'il y ait une seule ou deux fistules.

Or l'abouchement double à la Hochenegg présente l'avantage de permettre des lavages faciles de l'anse exclue tandis qu'avec l'ouverture d'une seule extrémité, ils sont plus difficiles et douloureux.

Lance conclut : « L'exclusion bilatérale ouverte est donc inoffensive lorsqu'on assure une large évacuation du contenu de l'anse. La méthode de Hochenegg semble gagner du chemin tous les jours. Elle permet des lavages faciles. Une des extrémités se ferme aussi au bout d'un certain temps. Il ne reste qu'une seule fistulette. Le prolapsus de la muqueuse est exceptionnel. Enfin si la fistulette ne se ferme pas spontanément lorsque la secrétion sera très minime, on pourra tenter sa fermeture. Si celle-ci ne réussit pas ou si la sécrétion reste abondante, le malade devra garder la fistule ou subir l'ablation totale de l'anse exclue si cette opération est possible ».

L'exclusion sera temporaire ou définitive. Wiensiger ayant exclu une invagination iléo-cœcale d'origine tuberculeuse, sollicité par le malade, que gênait la sécrétion abondante de l'anse exclue, extirpa cette dernière avec un plein succès.

Le procédé « du tout à l'égout, du tout à l'intestin » décrit par Monprofit (1) dans les *Archives provinciales de Chirurgie* 1904 est très original et paraît à première vue offrir de grands avantages sur l'exclusion avec abouchement à la peau ; les observations n'en sont pas encore suffisamment nombreuses pour être comparées à la méthode d'Hochenegg.

VII. — La résection.

Indications. — Elle tire ses indications :

1° Des contre-indications de la réduction.
2° De son échec.
3° Des lésions de la gaine après sa réussite.
4° De la cause même de l'invagination (cancer).

Contre-indications. — Elle peut être contre-indiquée :

1° Par l'état du malade.
2° Par le siège même de l'invagination (par exemple : iléo-cœcale procidente à l'anus).
3° Par les adhérences de la gaine.

1. *Arch. prov. Chirurg.* 1904, p. I, tome XIII,

La résection supprime la totalité de l'invagination et permet une restitution parfaite du calibre et de la continuité du conduit intestinal.

On ne peut plus admettre aujourd'hui l'abouchement des deux bouts à la peau, après la résection (obs. 141-142).

Il faut pratiquer la réunion immédiate des deux bouts : l'entérorrhaphie circulaire avec sutures ou bouton ; l'entéro-anastomose latérale, l'implantation termino-latérale s'effectuent aussi vite et aussi simplement que la fixation des deux bouts à la peau.

Il est difficile de répondre d'une façon catégorique si telle ou telle méthode est préférable ; toutes ont donné des succès.

Mais comme le fait très justement remarquer notre collègue et ami Lecène dans sa thèse : « Il y a un facteur dont il faut tenir grand compte lorsque l'on discute les avantages des procédés : c'est l'habitude que possède chaque chirurgien d'employer telle ou telle technique ; il y a là un coefficient personnel qu'il ne faut pas négliger et qui explique que malgré tant de papier noirci, chacun reste fidèle au procédé qu'il a en main et qui lui a donné de bons résultats ».

Il semble que l'entéro-anastomose latérale après fermeture des deux bouts ait en France la préférence sur les autres.

L'écrasement de l'intestin, abrège notablement la durée de l'opération, et permet d'opérer avec le minimum de chances d'infection.

Roux de Lausanne a résumé ainsi les avantages multiples de cette anastomose iso-péristaltique :

1° Elle exige une moins grande exactitude.

2° Elle permet un accolement plus large sans crainte de former un diaphragme, une valvule.

3° Elle comporte une ouverture d'une longueur illimitée, moins sujette au rétrécissement ultérieur.

4° Elle est indépendante des calibres à réunir.

De toutes les entéro-anastomoses, elle est la plus réglée, et la plus accessible à tous les opérateurs.

LES INVAGINATIONS DE LA PARTIE SUPÉRIEURE DU GRÊLE, REMONTANT JUSQU'A L'ANGLE DUODÉNO-JÉJUNAL

Cinq observations rares (dont une personnelle) se superposant pour ainsi dire, nous permettront de rechercher quelle devrait être la conduite à tenir en face de ces cas exceptionnels (obs. de Cruveilhier, Goodhart, Geissler, Read, et Ricard).

Dans ces cinq cas ayant eu une durée de 21 mois, 1 an, 2 mois, 4 mois, 11 ans (personnelle) le collet de l'invagination remontait jusqu'à l'angle duodéno-jéjunal.

Les planches 1, 2 et 3 donneront une idée exacte de l'étendue des lésions. La planche 4 (I et II) faite lors de l'autopsie est plus encore que la planche 5 et la planche 3 l'expression exacte de la vérité.

La planche 3 en effet fut faite après durcissement dans le formol, l'intestin est plissé, rétracté comme on peut le voir dans la photographie 5.

Nous n'avons pu trouver les planches de Geissler, Goodhart n'a pas publié de dessins mais leurs observations sont identiques aux deux premières.

La gaine. — 1° Cruveilhier dans son observation la compare à un avant-bras d'adulte, il en était de même dans notre cas.

Goodhart décrit l'intussuscipiens comme ressemblant plutôt au rectum en largeur et épaisseur.

2°	Longueur	Diamètre
Cruveilhier	45 ctm.	8 ctm.
Geissler	15 »	»
Goodhart	45 »	»
Ricard	62 »	9 ctm. 1/2

3° *Le péritoine* de cette gaine était (obs. I) « recouvert de fausses membranes qui récentes l'unissaient légèrement aux circonvolutions voisines », il était dépoli, couvert par places de dépôts fibrineux lors de l'intervention faite par M. Ricard (obs. IV).

Son état n'est pas relaté dans les obs. II et III.

Le collet de l'invagination. — Très bien marqué sur les planches I et II, il était dans notre cas également net lors de l'intervention, beaucoup plus qu'il ne l'est sur la planche V et la planche III. Des adhérences secondaires à l'intervention l'ont en effet masqué, comblant le sillon circulaire entre l'intussusceptum et l'intussuscipiens. Cruveilhier remarque que « l'intestin invaginé semble étreint par un anneau que forme l'anse invaginante ». Goodhart insiste sur l'étroitesse du collet comparativement à l'épaississement de l'intussusceptum.

Le duodénum. — Au-dessus du collet, le duodénum est dilaté au maximum (obs. I) on ne peut reconnaître ses différentes portions, car il n'a pas conservé ses rapports normaux, il semble que ses courbures se soient effacées, que deuxième et troisième portion, comme le dit l'auteur, se continuent sans ligne de démarcation. Aussi, Cruveilhier, qui ne décrivait que trois portions au duodénum ajoute-t-il : « Il est probable que le point I répond au commencement du jéjunum, que toute la partie DD qui surmonte l'invagination appartient à la deuxième et à la troisième portion du duodénum.

Dans notre observation (IV) le duodénum était très reconnaissable, de rapports normaux, très dilaté, sans cependant présenter comme dans le cas précédent une disposition fusiforme, son diamètre mesurait 5 centimètres.

Confondu sans ligne de démarcation avec l'estomac très

dilaté, il était également fortement distendu dans l'obs. III.

Son volume anormal est consigné dans l'obs. II.

L'estomac. — Normal dans obs. I et IV, occupant toute la plus grande partie de la loge antérieure de l'abdomen, obs. II, il descendait jusqu'à une largeur de main de la symphyse dans l'obs. III. Il semblerait d'après la description de Geissler que le pylore n'existât plus et que l'estomac se continuât directement avec le duodénum. Evidemment la stase primitive, se fit tout d'abord dans le duodénum, puis forcé d'une façon intermittente, le pylore devint bientôt insuffisant et l'estomac se distendit à son tour. Mais dans son observation, les troubles de distension ne sont pas imputables exclusivement à l'invagination. La tumeur, cause première existant depuis très longtemps, et rétrécissant le calibre de l'intestin (diamètre du petit doigt) avait agi à la façon d'une sténose sous-pylorique ; secondairement, six semaines avant la mort, l'invagination apparue avait encore augmenté le rétrécissement, et par là même la stase dans le duodénum et l'estomac.

Le grêle. — A la partie inférieure de l'invagination, le grêle se continue insensiblement avec la gaine qui se termine en cône très allongé.

Les tuniques intestinales. — Si Geissler ne remarque pas d'épaississement des parois intestinales au voisinage de la tumeur, si Goodhart note leur hypertrophie sans lésions inflammatoires, Cruveilhier insiste sur leurs lésions qu'il décrit longuement (voir obs. I) : péritonite de la gaine, adhérences des cylindres moyen et interne, gonflement de l'apex.

Dans notre cas, l'épaisseur de la gaine atteignait 5 mm. dans les points où les adhérences n'avaient pas encore accru ses dimensions. La surface interne présentait deux ulcérations bien visibles dans la planche VI, toutes deux profondes, ayant détruit muqueuse et musculaire, la supérieure ayant perforé les trois tuniques en arrière.

Semblant correspondre à l'apex de l'intussusceptum ces ulcérations ont, en ce qui nous concerne, un intérêt beaucoup plus considérable que l'ulcération transversale plus petite de

l'intussusceptum (sur la planche VI). Nous y reviendrons plus loin.

Dans le cas de Read, une ulcération du grêle laissait apercevoir l'invagination avec un gros polype à l'apex.

L'intussusceptum. — Long de 35 centimètres recourbé en arc, non ulcéré, recouvert par une couche pseudo-membraneuse inégale et comme rugueuse qui masque en grande partie les valvules conniventes (Obs. I), il était violacé, plissé, ulcéré en un point dans l'obs. IV.

Cause de l'invagination. — Dans les cinq cas la cause de l'invagination est une tumeur.

Enorme fibro-myome sessile (Obs. III), volumineux polype (Obs. IV), la tumeur pédiculée est double (Obs. I). De multiples polypes sont rapportés dans l'obs. II et III *bis*. A l'apex ou très près de lui (Obs. III et III *bis*) la tumeur, chose assez singulière, siège dans les trois autres cas, près du collet, très loin par conséquent de la tête du boudin invaginé.

Ces faits joints à ceux qui sont rapportés dans les observations 8, 21, 18, soulèvent une question très intéressante de pathogénie que nous ne pouvons qu'esquisser ici. Le polype n'a pu dans ces conditions produire l'invagination par tiraillement : il devrait, s'il en était ainsi, se trouver au sommet même du boudin, formant l'apex de ce dernier comme dans la figure 12.

Il semblerait que le polype n'ait pas fait descendre la portion d'intestin qui lui correspond, dans la portion sous-jacente, mais que la gaine au contraire se soit porté au-devant de lui, par un mouvement anti-péristaltique, montant comme pour le happer et se resserrant au-dessus de lui. Nous en sommes encore aux hypothèses pour expliquer la formation de l'invagination : ces faits anatomo-pathologiques appuyés par la constatation de mouvements anti-péristaltiques dans notre observation, n'éclairent-ils pas d'un jour nouveau la genèse des lésions.

Les expériences de Nothnagel, de Caterina sont à reprendre et avec elles toute la théorie de l'invagination.

Conduite à tenir.

En face de semblables lésions, le premier soin sera de se rendre compte de la possibilité ou non de la désinvagination, d'examiner le collet, d'essayer d'attirer l'anse invaginée au dehors.

1° *On peut désinvaginer.* — Dans le cas de Geissler la désinvagination fut facile à l'autopsie. En admettant qu'elle eût été aussi simple sur le vivant (ce que permettent de mettre en doute les premiers essais de désinvagination infructueux par laparotomie, avec désinvagination possible à l'amphithéâtre), la cause première de l'invagination n'en aurait pas moins subsisté.

Un polype de l'intestin, pédiculé, pourrait être enlevé par simple incision de l'intestin, mais dans l'espèce il s'agissait d'un fibro-myome sessile à large base d'implantation nécessitant l'ablation complète d'une portion de l'intestin.

Cette tumeur siégeant à 11 centimètres de l'angle duodéno-jéjunal, il aurait donc fallu reséquer quelques centimètres au-dessus : on se serait trouvé en face d'un très court moignon d'intestin fixé dans la profondeur et difficilement anastomosable bout à bout avec la partie du jéjunum sous-jacente.

Rejetant l'entéro-anastomose simple qui n'aurait pu empêcher l'invagination de se reproduire avec toutes ses conséquences, il nous semble que seule la conduite suivante aurait été rationnelle :

1° Résection du segment intestinal adjacent à la tumeur, par écrasement des deux bouts proxinal et distal, et fermeture ordinaire à deux rangées de sutures.

2° Anastomose latérale de la partie supérieure du jéjunum et de la troisième portion du duodénum.

2° *On ne peut désinvaginer.* — Dans quatre cas sur cinq la désinvagination fut jugée impossible durant l'intervention ou à l'autopsie.

Il suffit de jeter les yeux sur les planches 1, 2 et 3 pour se

rendre compte des difficultés de la désinvagination, des causes qui l'empêcheront d'aboutir et qui tiendront :

1° Aux adhérences séreuses.
2° A l'étroitesse du collier.
3° A l'épaississement de l'intussusceptum.

Dans l'observation de Goodhart, bien qu'il ne parût pas y avoir d'obstacle matériel à la réduction, en tant qu'adhérences, le collet de l'invagination était si étroit et l'anse invaginée si épaissie, que l'auteur ne pense pas qu'elle fût possible.

La résection de l'anse invaginée serait l'idéal. Elle a été impossible dans notre cas, elle l'aurait été dans les deux autres.

En voici les raisons :

1° Tout d'abord les difficultés pour attirer au dehors l'invagination en totalité.

2° La situation très profonde du collet contre la colonne vertébrale, ses rapports avec l'aorte, le pancréas.

3° Ces adhérences nombreuses la fixant contre la paroi abdominale postérieure.

4° La longueur de l'intervention tenant aux difficultés opératoires.

Entéro-anastomose. — En présence d'une semblable invagination la résection n'étant pas possible, M. Ricard dut avoir recours à une méthode palliative : il anastomosa la partie saine du grêle sous-jacente à l'invagination, à la troisième portion transversale du duodénum.

Les suites furent normales : tout alla bien, la malade se sentant beaucoup mieux quitta l'hôpital malgré nos avertissements.

Trois mois après elle y rentrait, souffrant de nouveau, vomissant, et l'avant-veille du jour où on devait intervenir plus radicalement, si possible, elle meurt en huit heures de péritonite par perforation.

La méthode suivie qui paraissait très rationnelle va être condamnée par les résultats de l'autopsie : L'anse invaginée

est distendue au maximum, elle semble à son extrémité inférieure plonger brusquement dans la profondeur et former un coude très fermé avec l'anse qui la continue, voir planche IV.

Il ne peut y avoir aucun doute, un circulus viciosus s'est établi : quelle est la cause de son apparition tardive ?

Déjà nous avons invoqué la désinvagination impossible au moment de la laparotomie, nécessitant autrefois l'anus contre nature, et devenant possible sur la table d'autopsie. Nous voyons dans le cas de Wallis la désinvagination de la pièce se produire après la résection. Dans l'observation de Sikora, on fait un anus contre nature pour une invagination iléo-cœcale irréductible et lorsqu'on intervient pour fermer cet anus, on ne trouve plus trace d'invagination. Ici le même phénomène s'est produit. L'invagination qui était complexe, probablement doublée, s'est réduite partiellement et la bouche qui fonctionnait parfaitement lorsque l'invagination avait sa longueur et ses rapports primitifs, s'est coudée au moment de la désinvagination partielle.

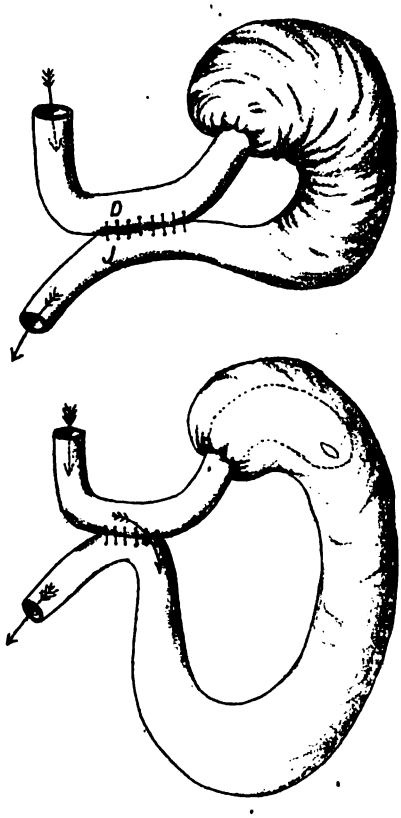

Fig. 7. — Coudure de l'anse anastomosée par désinvagination secondaire.

Cette hypothèse explique le retour brusque des vomissements.

Les matières intestinales ne passaient pas uniquement dans l'anse engainante, puisqu'il était possible de faire refluer le

liquide y contenu en tous sens dans la pièce, mais il n'y en avait pas moins stagnation du contenu intestinal dans la gaine invaginante. D'où, continuation du processus d'ulcération mécanique préexistant et adjonction pour l'accroître, de trois facteurs : pression, troubles circulatoires, infection.

Rarement les conditions de nécrobiose se trouvent aussi bien réunies.

La perforation du cylindre externe retardée par la présence d'anciennes adhérences énormes d'épaisseur et d'étendue, devait fatalement s'effectuer.

Si l'on ne peut craindre dans ces cas l'obstruction de la bouche par la descente progressive de l'apex comme dans le cas d'Eiselsberg (obs. 44), l'apex étant ici solidement suspendu par la fixité de l'angle duodéno-jéjunal, on est en droit de penser à la possibilité d'une obstruction causée par l'intussusceptum détaché par gangrène et agissant alors comme un corps étranger de volume insolite.

L'entéro-anastomose simple est à rejeter. Il faut donc à tout prix permettre la libre évacuation du duodénum, éviter si faire se peut la stagnation des matières dans la gaine.

La gastro-entérostomie. — La gastro-entérostomie avec exclusion unilatérale et abouchement à la peau du bout distal de la gaine, ou l'Y de Roux est illogique.

1° On supprimerait ainsi du même coup les sécrétions biliaires et pancréatiques (en abouchant à la peau).

2° On n'éviterait pas la distension du duodénum avec ses complications puisqu'il y aurait arrêt au niveau du collet de l'invagination.

Les aliments n'auraient (le pylore étant perméable) pas plus de raison de choisir la nouvelle voie que l'ancienne et distendraient ainsi par conséquent au maximum l'anse sus-jacente à l'invagination.

L'exclusion unilatérale de l'anse invaginée avec duodéno-jéjunostomie. — Voici la conduite qui nous paraîtrait en ces circonstances la plus rationnelle.

Si le duodénum est distendu, volumineux comme dans la

planche I, rien n'est plus simple après protection soigneuse, que de le ponctionner et de le vider comme une vésicule biliaire, une salpingite purulente.

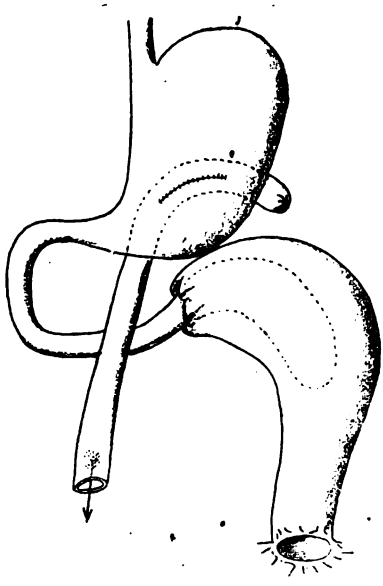

Fig. 8.

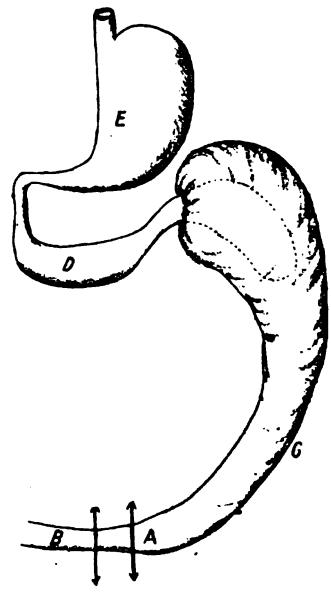

Fig. 9.

Puis :

1° Écrasement de l'intestin par deux coups de pince au niveau de l'extrémité inférieure de la gaine en tissus sains, fermeture complète du bout B (ligature, surget en bourse, surget superficiel), fermeture temporaire du bout A qui sera enfoui sous des compresses, fig. 9 et 10.

2° Anastomose latérale iso-péristaltique du bout B avec la troisième portion ou portion transversale du duodénum.

3° Abouchement du bout A à la peau (fig. 11).

Nous trouvons à cette manière de procéder de multiples avantages :

1° *On rétablit d'une façon parfaite le cours des matières.*

2° *On exclut l'anse invaginée en la mettant dans les meilleures conditions possibles pour la régression ou l'élimination du boudin.*

On pourrait nous objecter que malgré l'étroitesse du collet, les aliments et les sucs digestifs pourraient suivre leur chemin primitif, en petite quantité sans doute, mais en quantité peut-être suffisante pour amener une dénutrition rapide.

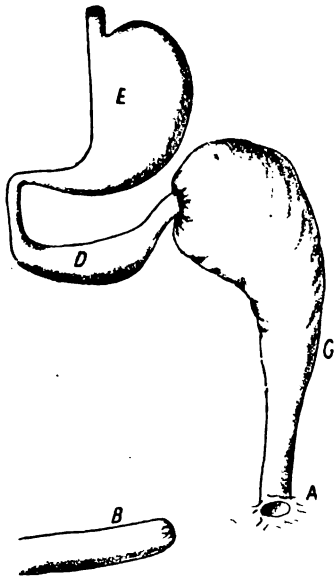

Fig. 10.

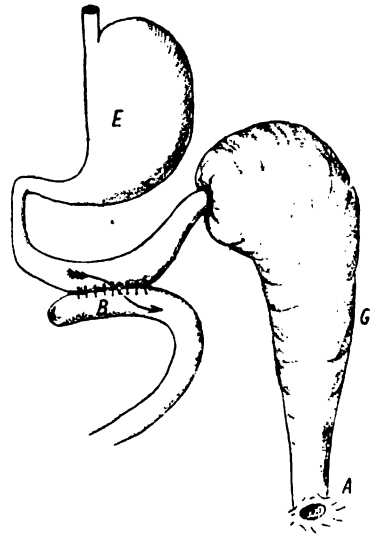

Fig. 11.

L'entéro-anastomose étant iso-péristaltique, la bouche siégeant au niveau de la troisième portion du duodénum et étant faite très large, aussi large que possible, les aliments et les sucs digestifs trouveront là une voie très facile d'évacuation. Il serait facile d'établir une sténose temporaire en aval de la bouche anastomotique avec un simple fil rétrécissant le calibre intestinal si le temps presse. Mieux vaudrait évidemment sectionner là l'intestin entre la bouche duodéno-jéjunal et le collet de l'invagination et en aveugler les deux extrémités proximale et distale.

Ultérieurement, il pourrait être possible après régression

des lésions, d'extirper par une intervention secondaire la totalité de l'anse exclue.

Les propositions que nous émettons ne peuvent prétendre qu'à être les plus rationnelles et les plus simples.

LES INVAGINATIONS DU GRÊLE

Les invaginations chroniques du grêle atteignent parfois des dimensions considérables. Wallis (obs. 20) resèque 90 centimètres (voir fig. 13) dans l'observation de Pohl (6), c'est tout ou du moins presque tout l'iléon qui est invaginé.

L'invagination est réductible.

Fréquemment même après un temps assez long d'évolution, l'invagination est aisément réduite (obs. 16, 19, 19 *bis*).

Fig. 12. — *Royal College of Surgeons Museum*, n° 2719 (Trèves). Invagination de l'iléon. Tumeur à l'apex empêchant la réduction.

Au niveau du grêle n'existent pas les facteurs qui dans le segment iléo-cœcal interviendront pour empêcher la réduction.

Rares sont les cas où (fig. XII, obs. 11) une tumeur volumineuse formant l'apex de l'invagination a augmenté de volume, et acquis des dimensions tellement considérables qu'elle empêche toute tentative d'expression.

Cependant dans certains cas des adhérences solides existent entre le cylindre interne et le cylindre moyen (obs. 6, 15, 22).

Plus encore qu'au niveau du gros intestin, la désinvagination doit se faire par expression et non traction. Ne conçoit-on pas en effet les craintes du chirurgien tirant fortement sur un intestin distendu au dessus du collet ayant 20 à 30 centimètres de circonférence (obs. 5, 6) (carafe comme dans l'obs. de Mouchet) ou atteignant la grosseur d'un bras.

Dans deux observations sont notées des lésions de l'intussuscipiens. Dans l'observation 6 il existait deux ulcérations. Dans l'observation 18 une plaque de gangrène.

Fig. 13. — Résection de 90 centimètres de grêle (Wallis).

L'observation 20 est la plus intéressante à cet égard. Wallis familiarisé avec la chirurgie gastro-intestinale en général et le traitement de l'invagination en particulier, voit ses tentatives d'expression et de traction suivies d'une déchirure de la gaine externe et résèque ausitôt le tout avec succès. L'examen de la pièce lui montre que l'ulcération de la gaine siégeait en regard de l'apex, et les préparations microscopiques décèlent à côté de parties saines des portions enflammées avec une infiltration abondante de cellules embryonnaires.

La description de Wallis est des plus instructives « en attirant l'invagination au dehors de l'abdomen, le bout distal se déchire *comme une feuille de papier buvard humide*, près de la tête de l'invagination ».

Au moindre doute, s'arrêter, mieux vaut exécuter une résection en milieu aseptique alors même que la désinvagination pourrait être possible par des moyens un peu violents que de déchirer les tuniques intestinales et d'être obligé de réséquer en milieu infecté.

La désinvagination effectuée, il faut se souvenir que sa cause la plus fréquente dans cette partie du tube digestif est une tumeur pédiculée (adénome, lipome, fibrome, myome). Sur 23 observations nous constatons 14 fois la présence d'une tumeur intestinale qualifiée de polype unique ou multiple. Non seulement il faudra palper soigneusement la région de l'invagination, en insistant surtout au niveau du collet, mais examiner également en le déroulant si possible toute la longueur du grêle.

Comme le dit Roux, une fois l'intervention terminée, le chirurgien devra jeter un coup d'œil discret dans l'intérieur de la cavité abdominale. Cela lui permettra de découvrir parfois une seconde ou une troisième invagination qui auraient pu passer inaperçues, tels les cas de Roux, de Karajan, de Steinberg.

Si nous insistons sur la palpation faite au niveau du collet, c'est que souvent le polype est (nous l'avons déjà dit) plus haut que lui ou un peu au-dessous. Dans le cas de M. Mauclaire par exemple (obs. 21), la section du grêle en parties saines découvrit un polype sus-jacent à l'invagination alors qu'au niveau de cette dernière on ne rencontre rien d'anormal. Il en est de même dans l'observation 8.

M. Rochard examinant une pièce d'invagination après résection intestinale, invagination due à un cancer de l'intestin grêle, s'étonne du siège anormal de la tumeur par rapport au boudin invaginé : « elle n'était pas engagée dans le boudin et se trouvait du côté de l'estomac, c'est-à-dire au-dessus de

l'obstacle, fait et situation rares; car quand elles sont la cause d'une invagination déterminée par leur poids, les tumeurs de l'intestin se trouvent à la partie inférieure et contenues dans l'intérieur de celle-ci. Aussi je n'oserais dire si ce petit néoplasme qui obturait à peine le calibre du grêle a été la cause de l'obstacle ».

Parfois situé au niveau de l'apex (obs. 17, 22) le polype est plus rarement implanté au-dessous de la tête de l'invagination dans le bout inférieur iléal (obs. 19).

Le polype était unique dans les observations de Mouchet (19), de Lawford Knaggs (16), d'Albert (obs. 11), mais souvent il en existe plusieurs (obs. 19 *bis*), quelquefois même un très grand nombre, véritable dégénérescence adénomateuse de la muqueuse.

Karajan réduit trois invaginations et enlève huit polypes avec succès.

Il y avait douze polypes et deux invaginations dans le cas de Steinberg (obs. 17), quarante-et-un dans l'observation 11, une quinzaine dans le cas de Roux.

La laxité du mésentère, son allongement, l'impossibilité de trouver une cause à l'invagination justifient la conduite de Dixon (obs. 19 *bis*), qui après réduction de l'invagination plisse le mésentère, et assure le maintien du plissement par des sutures. L'état de l'intestin commandera la conduite à suivre à son égard.

Rarement on se trouvera en face d'un rétrécissement fibreux qu'il faudra réséquer (obs. 13) et plus rarement encore en face d'un néoplasme exigeant la même conduite.

II. — L'invagination est irréductible.

Bien loin est le temps où Coupland et Hulke se trouvant en face d'une invagination irréductible du grêle, établissent un anus contre nature, sans qu'ils puissent songer à une intervention plus radicale.

En face d'une invagination irréductible il faut distinguer deux cas : l'invagination peut être ou non attirée au dehors.

1° *On peut amener l'invagination au dehors.* — La résection avec entéro-anastomose latérale iso-péristaltique, et suture soignée du mésentère est la méthode de choix.

Nous ne pouvons plus comprendre actuellement la conduite de Lockwood (obs. 8) qui après résection fixe les deux bouts à la peau. Il fut ainsi fait dans l'observation 142.

Il nous semble qu'on doive mettre autant de temps pour fixer les deux bouts à la plaie que pour faire une entérorrhaphie circulaire ou une entéro-anastomose latérale.

Il faut à tout prix éviter l'anus sur le grêle : En admettant même que les deux extrémités soient trop éloignées pour être rapprochées, leur fermeture, et l'entéro-anastomose iso-péristaltique entre les anses qui leur correspondent sera toujours possible.

La longueur de l'intestin invaginé à réséquer pourrait faire hésiter le chirurgien, actuellement les résections d'assez notables portions du grêle ne sont pas rares, même dans les cas d'invagination. Wallis résèque 90 centimètres avec un succès complet.

La suppression fonctionnelle d'une notable partie de l'intestin grêle entraîne des troubles graves. La meilleure preuve en est dans les anus établis sur la partie supérieure du grêle. Les opérés présentent une diarrhée rebelle. Ils rendent leurs aliments en partie non digérés et privés seulement d'une portion de leurs principes nutritifs, aussi ils se cachectisent très rapidement et meurent d'inanition si on ne rétablit pas le cours normal des matières. Reste à savoir la quantité exacte de grêle qu'on peut soustraire à la circulation des aliments sans entraîner des troubles mortels.

En 1898, Senn a vu que chez le chien, et le chat, si l'on supprimait la moitié du grêle, les animaux après une diarrhée rebelle, mouraient d'inanition. Si on se contentait de réséquer le tiers, les animaux survivaient ; on les sacrifiait plus tard et on notait une hypertrophie compensatrice de la paroi

intestinale. La muqueuse était plus épaisse, les villosités plus nombreuses et plus volumineuses.

Trzebicky expérimentant sur 28 chiens prétend qu'on peut impunément enlever la moitié du grêle. Les vomissements, la diarrhée, la mort rapide par inanition n'arrivent que si on résèque les 2/3. Kukula est du même avis. Bien plus, Monari a pu enlever impunément chez le chien les 7/8 du grêle et De Filippi sa presque totalité.

Mais ces expériences ne donnent pas un résultat applicable à l'homme, car chez le chien, le gros intestin supplée rapidement le grêle et il n'est pas prouvé qu'il en soit ainsi chez l'homme.

Chez l'homme la longueur du grêle est très variable. Chez le nouveau-né, Trèves donne une longueur de 2 m. 85. Chez un enfant de 8 à 10 ans, on admet une moyenne de 4 à 5 mètres, enfin chez l'adulte, les dimensions données par les auteurs sont très dissemblables.

Comme moyenne, Gegenbaur donne 6 m. 50, Jonnesco 7 m. 50 et Trèves 6 m. 75. Comme limites extrêmes, Cruveilhier a signalé deux cas où sa longueur ne dépassait pas 2 m. 54 et 2 m. 56 et Weber en a mesuré un qui atteignait 10 m. 88. On voit donc que ces dimensions sont essentiellement variables et l'on doit se rappeler que l'important n'est pas ce qu'on enlève du grêle, mais ce qu'il en reste pour assurer l'absorption.

Voyons ce qu'on a pu enlever de grêle chez l'homme et ce que l'on doit en laisser pour éviter des troubles graves. Plusieurs auteurs ont étudié récemment la question. Alex Blayney réunissant plusieurs cas où l'on a été forcé d'enlever une très grande étendue du grêle, conclut que l'on peut chez l'homme en réséquer 2 mètres, surtout si c'est la portion terminale. En effet le pouvoir d'absorption du grêle va en diminuant à mesure qu'on se rapproche de la valvule iléo-cœcale. Si on enlève plus de 2 mètres on observe des troubles intestinaux. Albn. Sauwers, puis Erwin Payr reprenant la question ont réuni douze cas où la résection a dépassé 2 mètres chez

l'homme. Dans quatre cas en particulier, elle a été beaucoup plus étendue, chez l'adulte Fantino a enlevé 3 m. 10 et Von Eiselsberg 3 m. 30 de grêle sans troubles notables de la nutrition.

Hayes a de même enlevé 2 m. 55 et Ruggi 3 m. 30 à des enfants de 8 et 10 ans, c'est-à-dire beaucoup plus de la moitié du grêle à cet âge. Aucun de ces douze malades n'est mort d'inanition. Quelques-uns ont eu de la diarrhée, de la tendance aux vomissements, mais seulement passagèrement. C'est ainsi qu'un malade de Montprofit a conservé de l'intolérance pour la viande pendant plus de quatre mois. Dans tous les cas, il s'établit rapidement une suppléance et le malade ne dépérit, pas s'il est nourri abondamment avec des aliments facilement assimilables.

Depuis ces articles, Bernays a rapporté à la Société de chirurgie de Chicago, un cas de résection de 3 mètres de grêle sans troubles de la nutrition, et citant à ce propos trente-six cas d'excision du grêle, il arriva aux mêmes conclusions que les auteurs précédents.

Roux de Lausanne a pu dans deux cas de tuberculose de l'intestin grêle, l'exclure tout entier moins 1 m. 50. C'est à ces cas qu'il a fait allusion au Congrès des chirurgiens allemands de 1902, où il a dit textuellement « l'existence est compatible avec 1 m. 50 de jéjunum et la moitié du colon, le reste étant exclu ».

La technique opératoire de la résection intestinale ne doit pas nous arrêter, actuellement l'anastomose latéro-latérale isoperistaltique avec sutures est le procédé le plus souvent employé. Wallis ayant une fois employé le bouton pour faire vite, est obligé de réopérer pour calmer quinze jours plus tard des accidents dus à sa rétention au niveau de la valvule de Bauhin. Bien que plus fréquents sur le grêle, ces faits sont néanmoins rares 2 o/o (Czerny).

Si les proportions de l'invagination étaient par trop considérables, et que la gaine parut en bon état, le procédé de Barker trouverait là une indication en permettant de conserver la

gaine. Il serait peut-être alors indiqué de suivre la conduite d'Israël fixant d'abord l'anse à la peau, l'ouvrant ensuite pour effectuer le Barker en dehors de la cavité péritonéale et établissant un anus temporaire.

Lecène dans sa thèse suggère l'idée de l'application aux tumeurs du grêle de la méthode de Mikulicz pour les tumeurs du gros intestin (extériorisation de la tumeur, anus contre nature, résection extrapéritonéale secondaire, fermeture de l'anus établi). Il y a entre ces deux applications d'une même méthode la différence qui existe entre l'anus sur le grêle et l'anus sur le gros intestin, mais il faut cependant retenir ce procédé qui pourrait avoir son application dans certains cas d'invagination du grêle où l'état général et l'étendue des lésions contre-indiqueraient la résection primitive.

L'anus a été établi dans le cas où le chirurgien s'est trouvé en face d'un malade en état d'occlusion aigue depuis déjà longtemps, d'un véritable intoxiqué ; devant une invagination irréductible de la fin de l'iléon, l'enfant ayant un état général des plus mauvais, Haasler (obs. 9) établit un anus contre-nature, et 15 jours plus tard résèque le tout avec succès.

Le succès a justifié sa conduite, mais l'enfant était néanmoins à la merci d'une lésion de l'intussuscipiens (plaque de gangrène et perforation).

Lorsque les conditions sont aussi mauvaises, si l'invagination irréductible peut être amenée au dehors, n'est-il pas plus simple d'extérioriser l'anse irréductible et d'établir au bouton une entéro-anastomose entre les anses sus et sous-jacentes à l'invagination. Ces manœuvres peuvent être exécutées dans un temps relativement très court. Le cours des matières étant rétabli, l'invagination toute entière étant hors la cavité abdominale, tout danger est conjuré, et une intervention secondaire remettra les choses en état après résection de la portion extériorisée.

Il faut tout tenter pour éviter l'anus sur le grêle surtout dans la partie supérieure de ce dernier.

2° *On ne peut amener l'invagination au dehors.* — Nous n'en

avons rencontré qu'un exemple (cas de M. Mauclaire, 21), encore parvint-il à pratiquer la résection dans de mauvaises conditions.

Si par suite d'adhérences la résection était impossible, il faudrait choisir entre l'entéro-anastomose, l'exclusion unilatérale, ou bilatérale, l'anus.

Caterina après un magnifique succès d'entéro-anastomose sur le grêle (dans un cas aigu) et de nombreuses expériences sur le chien, conclut à son innocuité et à son efficacité.

La plupart des chirurgiens français et étrangers sont unanimes à la combattre tout au moins sur le grêle.

Il faudra alors pratiquer l'exclusion bilatérale de l'invagination avec abouchement à la peau. La sécrétion de l'anse grêle exclue pourra être très gênante ; nécessité fait loi.

Les cas rares de polyadénomes

Il est des cas au dessus des ressources de la chirurgie, ce sont ceux où la cavité du grêle est farcie de polypes, ces cas de polyadénomes amenant des invaginations multiples et récidivantes ; nous n'en voulons pour preuves que le cas de D. M. (obs. 11 *bis*) dans lequel on fait une laparotomie pour occlusion intestinale chronique, on ne trouve rien à l'ouverture du ventre, on met les crises douloureuses sur le compte d'une hydronéphrose intermittente par rein mobile et on fixe le rein gauche ultérieurement.

Un an et demi plus tard on ramène l'enfant mourante. Il y avait une invagination de quatre pieds du grêle et quarante-et-un polypes.

Que penser de l'observation de Roux où le chirurgien de Lausanne trouve quatre invaginations des rétrécissements de l'intestin suites probables d'éliminations spontanées d'invaginations, de nombreux polypes ? Ici nécessité fait encore loi et l'on ne peut qu'applaudir au succès opératoire de Roux qui réduit quatre invaginations, enlève les polypes, et établit une

entéro-anastomose entre le jéjunum (partie supérieure) et le milieu de l'intestin grêle.

Dans l'observation de Read les polypes étaient multiples, l'invagination unique.

LES ILEO-CŒCALES ET ILEO-COLIQUES

Si nous traitons ici en un même chapitre du traitemeot des invaginations iléo-cœcale et iléo-colique, c'est que bien souvent les auteurs ont confondu l'une et l'autre et que les indications opératoires sont souvent identiques dans les deux cas.

A la lecture des observations d'invagination iléo-cœcale, pour lesquelles on est intervenu, on est immédiatement frappé par deux faits qui sont d'une importance capitale :

1° *La facilité relative de la désinvagination d'une partie de l'invagination* (obs. 28, 37 50 *bis*, 53 *bis*, 55, 60, 62, 69, 74, 110, 114, 116, 118 *bis*).

2° *La difficulté de l'expression et de la réduction de sa dernière portion.*

Evidemment des réductions totales ont été effectuées sans difficultés (obs. 29 *ter*, 52, 54, 56, 66, 66 *bis*. 67, 68, 70, 71, 75, 78, 81, 112, 115, 118, 144. 155, 164, 165), mais dans la généralité des cas les choses se passent comme nous l'avons indiqué.

L'observation 42 en est un type parfait.

Kellock trouve une invagination dans le colon transverse et l'angle splénique. Il réduit la tumeur qui était très mobile, et y parvient facilement au début : pas d'adhérences, mais difficulté plus grande dans les deux derniers pouces, cela dû à l'œdème et à l'épaississement de l'intestin et à la présence de quelques adhérences. Pendant la réduction de cette partie, l'appendice, extrémité libre d'abord fut expulsé de l'étui d'inva-

gination. La réduction de la toute dernière portion qui était le fond du cœcum, se fit plutôt brusquement.

Jaboulay (obs. 66) décrit à peu près en termes analogues, les différentes phases de son intervention.

Les causes de l'irréductibilité de la portion terminale de l'invagination.

1° L'INVERSION DU CAPUT CŒCI

Dans la grande majorité des cas, c'est le caput cœci qui forme l'apex de l'invagination. Œdématié, gonflé comme le montre avec une lumineuse clarté la figure 14, *il s'est non pas invaginé au propre sens du mot mais inversé* (obs. 30, 30 *bis*, 36, 42, 66, 68, 73, 77, 78, par exemple) formant une sorte de gros champignon s'accolant à la valvule iléo-cœcale qu'il obture en partie ou en totalité.

Si au début, cette inversion du caput cœci comparable en tous points à l'inversion partielle de l'appendice, se réduit spontanément après une période plus ou moins longue d'obstruction intestinale incomplète ou non, plus tard, elle devient bientôt irréductible. Elle tend de moins en moins à reprendre sa forme primitivement concave supérieurement pour devenir de plus en plus convexe en haut (en cul de bouteille : Jaboulay), et saillir davantage dans la cavité du colon.

La stase sanguine, l'inflammation déforment ses parois qui deviennent dures, épaisses, comparables comme sensation au carton mouillé (obs. 48), au bois (Eve), au caoutchouc (obs. 66).

Ajoutons à cela que des adhérences se forment entre les deux séreuses accolées et nous aurons l'explication de l'irréductibilité de la partie terminale de l'invagination de ces circonstances.

Dans son article du *Brit. Med. Journ.* 1905, 17 juin, p. 1327, Clubbe insiste sur le rôle joué par le caput cœci dans la diffi-

culté de la réduction complète de la variété iléo-cœcale qu'il considère comme la plus fréquente.

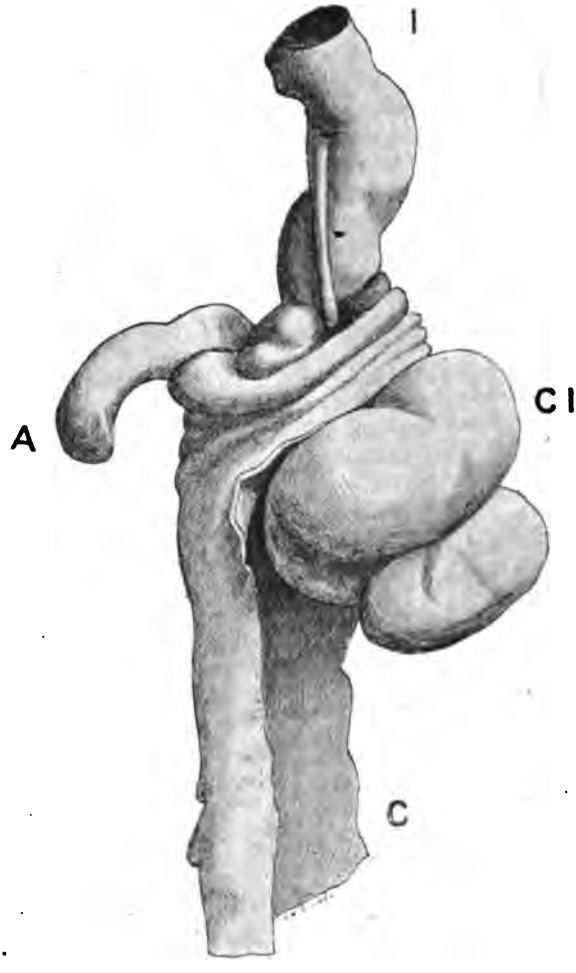

Fig. 14. — *St-Thomas Hospital Museum*, n° R. 8 (Trèves).
Inversion du caput cœci.
I iléon. — A appendice. — CI cœcum inversé. — C colon.

« Cette partie libre du cœcum est souvent un peu difficile à déplisser. La partie principale de l'invagination est réduite, la lumière de l'intestin est libre, mais cette petite dépression en

cupule avec ses parois épaisses et résistantes persiste. Il faut souvent la malaxer pour la rendre convexe et la maintenir en cette position durant une minute ou deux ».

Inversion primitive du caput cœci, avec appendice normal ou accolé par des adhérences très résistantes à la paroi cœcale (*obs.* 49, *figure* 17). *Inversion secondaire suivant une invagination partielle de l'appendice, peu importe le mécanisme ; au point de vue thérapeutique le point essentiel est l'irréductibilité de ce cœcum inversé, épaissi, enflammé.*

2° LES TUMEURS DE LA VALVULE ILÉO-CŒCALE ET DU CŒCUM

Tantôt l'irréductibilité de la dernière portion de l'invagination tient à l'existence d'une tumeur de la valvule iléo-cœcale qui agit soit par son volume, soit par adhérences séro-séreuses. Les deux figures 14 et 15 en sont deux beaux exemples. Le mémoire de M. Lejars a mis au point cette question (Voir obs. 24, 26, 27, 29 *ter*, 35, 41, 53, 61, 69, 114, 150, 151, 152, 156, 158).

3° L'IRRÉDUCTIBILITÉ DE L'ILÉO-COLIQUE

(fig. 15 et fig. 20).

Dans les cas d'invagination iléo-colique, le cœcum et l'appendice, sauf très rares exceptions (obs. 30 *bis*) se désinvaginent aisément, mais il n'en reste pas moins une portion du grêle invaginé qui résiste le plus souvent aux tractions les mieux combinées.

Dans toutes les observations où la désinvagination fut possible (112, 115, 118) on note sa difficulté : M. Faure dut tirer énergiquement, la désinvagination se fit brusquement.

M. Jaboulay voit « dans un dernier ressaut » se désinvaginer les quelques derniers centimètres de l'iléon invaginé (obs. 66).

L'irréductibilité est absolue (obs. 107, 109, 113, 114, 116, 117, 145, 159).

Le mécanisme de l'irréductibilité de cette portion terminale du grêle est d'une compréhension très simple. Ici la valvule de Bauhin joue un rôle capital, identique à celui du collet du sac dans l'étranglement herniaire, à la partie terminale du prépuce dans le paraphimosis.

Fig. 15. — Invagination iléo-colique.
Museum of Royal College of Surgeons (Treves).

Planche XIV

Néoplasme de la valvule iléo-cœcale avec invagination iléo-colique, d'après LEJARS, 1897 (obs. 41).

a. Néoplasme de la valvule formant la tête de l'invagination.
b. Paroi du cœcum et du colon ascendant.
c. Appendice iléo-cœcal.
d. Iléon.

Le grêle s'invagine suivant une longueur plus ou moins considérable, fonction de la longueur de son mésentère, mais bientôt la valvule de Bauhin rigide l'enserre, il y a stase sanguine, œdème du boudin invaginé, adhérences rapides entre les séreuses et irréductibilité.

L'observation de Pitts (3) est un exemple des plus nets d'invagination iléo-colique irréductible.

Mac Corner dans un article des plus curieux insiste sur un détail anatomo-pathologique peu connu : l'invagination d'une toute petite portion de la fin de l'iléon dans toutes les invaginations dites iléo-cœcales. Bien que n'admettant pas les divisions un peu trop complexes de cet auteur nous avons été frappés de sa description et de ses schémas que nous avons reproduit (fig. 16).



Fig. 16. — Schémas de Mac Corner.

Nous avons rencontré ce fait dans les observations 37, 66, 78, 107, 110, 114, 117, 118 *bis*.

D'autres fois c'est un polype du grêle qui ayant franchi la

valvule de Bauhin ne peut plus faire machine en arrière pour repasser : les tuniques intestinales étant devenues trop œdématiées et rigides (obs. 50, 55 *bis*, 107).

Dans une seule observation il s'agissait d'un lymphosarcome du grêle invaginé dans le cœcum et empêchant la réduction (Von Eiselsberg, obs. 114).

4° L'IRRÉDUCTIBILITÉ PAR ADHÉRENCES

(obs. 23, 32, 35 *bis*, 43, 44, 48, 49, 51, 55 *bis*, 68, 72 *bis*, 107, 113).

L'observation de Boiffin (37), nous offre un exemple d'invagination iléo-cœcale typique irréductible par adhérences, entre les cylindres moyen et interne sans que l'inversion du cœcum se soit produite.

Ces remarques anatomo-pathologiques justifient amplement la nécessité de manœuvres de désinvagination douce par expression lente ; si dans les invaginations iléo-cœcales typiques, il ne se produit que rarement des déchirures du caput cœci (obs. 42) dans les iléo-coliques au contraire, l'intussusceptum étant très fréquemment gangrené, il est de la plus haute importance de ne pas prolonger, ni brusquer les manœuvres de désinvagination, étant données les lésions du grêle invaginé (35 *bis*, 107, 109, 111).

Aux difficultés tenant à la réduction du caput cœci ou d'une petite portion de grêle, difficultés véritablement particulières à ces deux variétés d'invagination, s'ajoutent comme partout ailleurs cette fois, les craintes de déchirure des tuniques intestinales par suite des lésions avancées de la gaine et de l'intussusceptum.

Dans l'obs. 32 on note une nécrose des parois de la gaine jusqu'au péritoine, dans l'obs. 25 c'est la nécrose de la muqueuse de l'intussuscipiens qui est rapportée.

La moindre manœuvre brutale amènerait dans ces cas la rupture de la gaine avec toutes ses conséquences.

Nous voyons dans l'obs. 50 *bis* que malgré des multiples précautions on déchire la gaine en essayant la désinvagination, l'auteur compare même la déchirure des tuniques intestinales à celle qui se produit quand on tire sur un papier buvard humide.

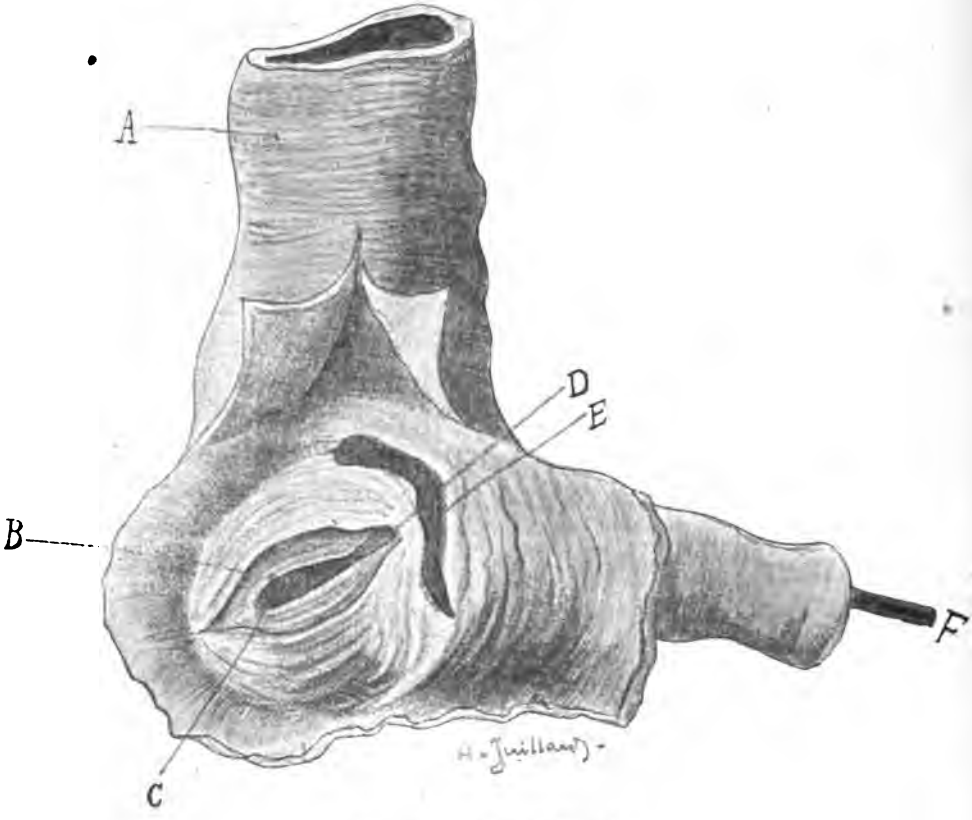

Fig. 17. — Lees et Silcock.

A Colon ascendant.
B Paroi du cœcum invaginée, coupée, montrant l'appendice vermiforme adhérent à sa paroi externe.
C Lumière de l'appendice.
D Ouverture de l'appendice.
E Valvule iléo-cœcale.
F Sonde de l'iléon.

Dans l'observation 70 *bis* les lésions gangréneuses siègent au collet.

Ayant déjà insisté sur les perforations de l'intussuscipiens primitives ou secondaires, c'est-à-dire existant ou non avant les essais de désinvagination, nous retrouvons encore ici des faits probants.

Dagron (obs. 34) décrit une ulcération du colon descendant près de l'apex de l'invagination. Pitts (obs. 63) observe une perforation de la gaine. Max Baur (obs. 23) trouve 3 perforations du cylindre engainant, enfin dans les *Bulletins de Saint-Thomas Hospital* on rapporte une désinvagination heureuse où l'on doit suturer une ulcération du colon descendant.

Méthodes destinées à éviter la récidive de l'invagination après réduction.

Lorsque la réduction des invaginations primitives et secondaires est effectuée, et que les lésions de la gaine et les lésions causales, ne commandent pas par elles-mêmes une intervention radicale, faut-il se contenter de cette simple désinvagination ?

Les récidives après opération et désinvagination.

La tendance des parties invaginées à reprendre leur situation anormale.

La reformation de l'invagination sous les yeux du chirurgien: sont trois faits qui demandent davantage.

Récidives. — D'Arcy Power cite le fait d'un enfant de 6 mois chez lequel il constata à l'autopsie la récidive d'une invagination iléo-colique opérée cependant 48 heures après le début des accidents.

Dans la *statistique de St-Thomas Hospital* 1896, nous relevons l'autopsie d'un garçon de 18 mois, autopsie où il fut permis de reconnaître la récidive partielle d'une invagination iléo-cœcale opérée 4 jours après le début des accidents.

Tendance du cœcum désinvaginé à reprendre sa position anormale. — C'est Bowen Jones (obs. 73 et 77) qui voit

après réduction la moindre manipulation tendre à causer une récidive et une reformation de la lésion.

C'est Eve (obs. aigüe) qui trouve l'extrémité libre du cœcum, la dernière partie à réduire, si dure par suite de l'entravasation et de l'œdème qu'il passe des sutures en travers de façon à la maintenir dans sa position normale après réduction.

Sharkey et Clutton font semblable constatation sur une pièce qu'ils ont reséquée.

Le cul de sac cœcal était invaginé, épaissi, œdématié et reprenait aussitôt sa position lorsqu'on tendait à le pousser au dehors pour le désinvaginer.

Rydigier (obs. 168) décrit un fait semblable.

Jalaguier voit l'invagination se reproduire sous ses yeux.

Diverses méthodes ont été préconisées pour remédier à cette tendance à la récidive.

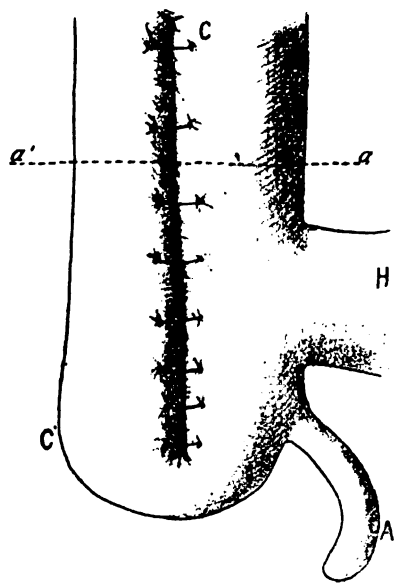

Fig. 18. — La Columnisation de Pierre (Delbet).

La columnisation. — La columnisation longitudinale du cœcum et de la partie inférieure du colon ascendant par des

points séro-séreux transversaux, renforçant ainsi la bandelette longitudinale antérieure, semble avoir rallié en France le plus grand nombre de suffrages.

Cette opération fut exécutée en France par M. Delbet (obs. 68), puis par M. Jalaguier.

Eve, en Angleterre, s'en servit également : le mot columnisation n'est pas prononcé dans son observation, mais il y est implicitement contenu.

Les deux schemas (fig. 18 et 19) ci-joints indiquent le modus faciendi et le résultat obtenu.

Lorsque le cœcum a été fendu parallèlement à son axe pour examiner la valvule iléo-cœcale qui gonflée, œdématiée, laisse un doute dans l'esprit du chirurgien, cette columnisation se fait naturellement par la suture en deux ou trois plans de la section cœcale (Delbet) : « on rapproche les lèvres de cette plaie par deux étages de sutures, déterminant ainsi la formation d'une sorte de raphé rétrécissant un peu il est vrai le calibre de l'intestin, mais qui agissant comme soutien, comme une sorte de pilastre, empêche l'intestin de reprendre sa position vicieuse ».

Fig. 19. — La columnisation vue en coupe.

La plicature du mésentère. — Senn (*Annals of Surgery* 1888) recommande la plicature du mésentère parallèlement à l'axe du colon.

La fixation du cœcum : 1° *à la plaie.* Elle fut pratiquée quatre fois par Lilienthal, Owen, Colzi (obs. 75), Bérard (obs. 78).

2° *A la paroi postérieure.* Nous l'avons rencontré préconisée comme méthode préventive de la récidive dans les observations 72 *bis*, 76, 155, 168. Dans l'observation 76 on fixe à la fois le colon ascendant et l'iléon à la paroi postérieure.

La suture du méso-appendice à la face gauche du mésentère iléo-colique fut proposée et exécutée par Ray.

La résection de l'angle iléo-cœcal. — Von Eiselsberg

(obs. 52) regarde cette méthode, comme étant le procédé de choix pour prévenir la récidive ultérieure.

*
* *

Résection de l'appendice. — Actuellement que le rôle de l'appendice dans la génèse de l'invagination iléo-cœcale est chose bien connue, depuis la publication de M. Jalaguier à l'Académie de Médecine 1903, il est de toute nécessité de pratiquer sa résection, toutes les fois que la désinvagination sera effectuée (obs. 70).

La columnisation longitudinale nous paraît la méthode de choix, simple et rationnelle, pour éviter la récidive en s'opposant au retournement du caput cœci.

Indications de la résection après désinvagination.

1° *La gaine après désinvagination donne de sérieuses craintes au chirurgien* (obs. 36 *bis*, 71, 74, 76).

2° *Le segment iléo-cœcal présente des traces de tuberculose* évidente et ces lésions semblent localisées (Bérard, obs. 34, 40).

3° On sent à travers les parois une masse plus ou moins volumineuse qui n'est pas l'appendice mais qui peut être : une *tumeur de la valve iléo-cœcale* (obs. 24, 26, 27, 29 *ter*, 35, 41, 61) (§ 5 kyste congénital) ; une hypertrophie inflammatoire énorme de cette valvule, faisant penser à la tuberculose (Broca, obs. 81 *bis*) ; *un cancer du cœcum* (obs. 53) ; de très nombreux polypes localisés au segment iléo-cœcal (obs. 116, von Eiselsberg).

Indications spéciales après désinvagination. — Indépendamment des faits ci-dessus mentionnés et requérant la résection de l'angle iléo-cœcal, il ne faut pas perdre de vue surtout dans les invaginations iléo-coliques que la cause de l'invagination peut être un polype du grêle et nécessite l'entérotomie.

Après désinvagination difficile Faure (obs. 115) sent un polype et l'extirpe.

Dans l'observation 29 existait une polypose considérable du gros intestin contre laquelle quiconque eut été désarmé.

Les ulcérations qui auraient pu se produire au cours de la désinvagination, sont suturées si les lésions ne sont pas suffisamment étendues pour réclamer une résection (obs. 66 *bis*).

Dans un assez grand nombre d'observations, on insiste sur la présence de *ganglions enflammés dans le mèsentère* (obs. 30 *bis*, 36, 42, 66, 68, 73, 77. 78). Ces ganglions ne créent d'indications spéciales que dans les cas de tumeur maligne, d'épithéliome de la válvule de Bauhin ou du cœcum. Or dans ces conditions le fait même de la production de l'invagination dénote une mobilité assez considérable du segment iléo-cœcal et une laxité relative du mésentère de ce segment, la résection en sera d'autant facilitée.

Contre-indications des essais de désinvagination. — 1° Les adhérences énormes au niveau du collet (obs. 35 *bis*, 70 *bis*) et sur toute l'invagination (obs. 39).

2° Les ulcérations de la gaine.

3° Les dimensions restreintes de l'intussusceptum réduit à l'état d'un tube gros comme un crayon (obs. 70 *bis*).

L'invagination rétrograde, c'est-à-dire inversée dont la gaine externe est formée par le bout supérieur de l'intestin, l'intussusceptum par le bout inférieur, fait pathologique des plus rares (obs. 72 *bis*) ne diffère pas comme indications thérapeutiques de celles que nous venons de formuler.

L'invagination est peu étendue, irréductible, mais facilement attirable au dehors.

1° Pitts (obs. 3) employa dans un cas d'invagination iléo-colique avec un succès parfait, le procédé de Barker et réséqua l'intussusceptum après colostomie.

Malgré l'heureuse issue de son intervention, nous croyons

qu'actuellement le perfectionnement de la technique chirurgicale permet de faire mieux et plus simplement.

II° Von Eiselsberg dans son mémoire admet la résection du segment iléo-cœcal comme seule méthode raisonnable ; nous nous rallions à ses conclusions.

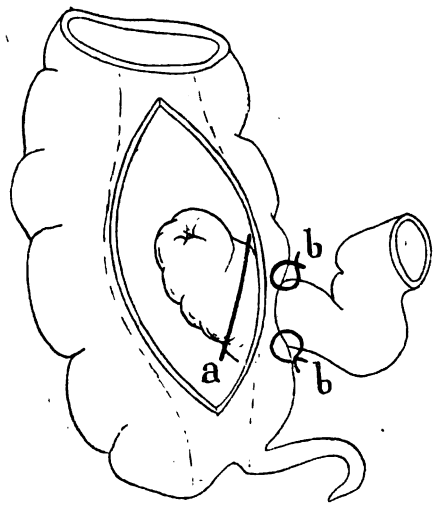

Fig. 20. — Invagination iléo-colique. Résection selon le procédé de Barker (Pitts).

MM. Broca, Jalaguier, Lejars, Souligoux sont unanimes à déclarer en s'appuyant sur leur expérience personnelle que la résection est l'opération de choix.

La technique seule varie quelque peu avec les différents opérateurs : leurs résultats sont identiques puisqu'ils sont excellents.

Notre ancien collègue et ami Alglave a parfaitement étudié ces diverses techniques dans sa thèse sur le « Traitement chirurgical de la tuberculose du segment iléo-cœcal. »

La méthode qui actuellement rallie le plus grand nombre de suffrages est la suivante :

1° L'écrasement intestinal au-dessus et au-dessous de l'invagination ;

2° Fermeture des deux bouts colique et iléal.

3° Ablation du segment iléo-cœcal avec excision en croix du mésentère.

4° Entero-anastomose latérale ;

5° Suture du mésentère au mésocolon.

Dans vingt-huit cas on fit la résection du segment iléo-cœcal, Il y eut cinq morts.

On fit toujours usage du procédé classique avec sutures, dans quatre cas seulement on employa le bouton de Murphy (29 *ter* 41, 44, 113).

La méthode en deux temps, reprise tout récemment par M. Hartmann à la Société de Chirurgie pourra s'appliquer également dans ces conditions.

La lésion causale importe peu, puisqu'on extirpe en masse le segment iléo-cœcal, avec un large coin de mésentère (obs. 29 *ter*, 35 *bis*, 48, 49, 50, 50 *bis*, 51, 52, 53, 53 *bis*. 54, 55, 58, 60, 61, 62. 64, 69, 70 *bis*. 71, 74, 81 *bis*. 108, 110, 113, 114, 116, 117).

Invagination iléo-cœcale peu étendue, irréductible et très adhérente à la fosse iliaque.

La résection est jugée difficile, impraticable vu les adhérences : on ne dispose que de l'entéro-anastomose ou de l'exclusion.

Rejetant l'entéro-anastomose simple malgré les trois succès obtenus dans ses conditions (obs. 39, 139 et 146), avec deux morts (obs. 140, 147), — combattant l'exclusion unilatérale, nous nous conformons aux indications posées dans l'étude de l'exclusion, et nous n'admettons que l'exclusion bilatérale avec abouchement d'un ou des deux bouts à la peau.

Dans un cas semblable Von Baracz en 1894, fit l'exclusion bilatérale du segment iléo-cœcal avec fermeture aveugle des deux bouts, le succès couronna cette tentative un peu hardie : il est partout rapporté que le malade guérit parfaitement sans

accidents. Le fait est partiellement exact : six mois après une fistule s'est établie dans la région iliaque droite. L'exclusion totale de ce genre n'est pas à recommander, et il ne nous

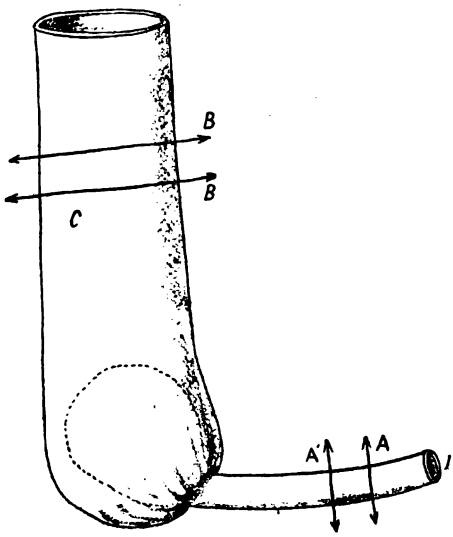

Fig. 21.

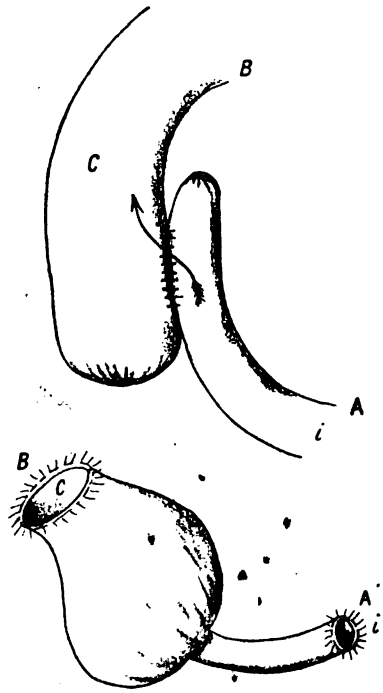

Fig. 22.

paraît pas indifférent de laisser dans le ventre une anse totalement exclue et totalement close : la chose a été déjà sévèrement jugée par les auteurs précités (voir exclusion).

Invagination iléo-cœcale très étendue irréductible

(obs. 23, 28, 40, 43, 44).

Les cas où l'apex formé par la valvule iléo-cœcale, le caput cœci ou une invagination iléo-colique atteint l'S iliaque ne sont pas rares. La conduite est dans ces cas plus difficile ; deux cas sont à distinguer :

1° Le mésocolon permet d'attirer la tumeur au dehors.

2° Des adhérences plaquent l'invagination contre la paroi abdominale postérieure.

1° On peut attirer la tumeur au dehors

Il faut faire la résection.

1° *La résection en un temps* (obs. 28, 48) est évidemment l'idéal.

Elle est un peu longue par le nombre de ligatures à poser sur le méso.

L'iléo-colostonie ou sigmoïdostomie, latérale ou terminale, complétera l'intervention.

2° *La résection en deux temps*, avec établissement d'un anus contre nature, a donné dans ces dernières années de magnifiques succès à Mikulicz et Hochenegg en Allemagne, à MM. Hartmann et Cunéo en France dans l'extirpation des tumeurs du gros intestin. Jamais elle ne fut pratiquée dans l'invagination iléo-cœcale étendue et irréductible.

Elle peut présenter vu l'état du malade de précieux avantages.

Est-il rien de plus simple que d'amener la tumeur au dehors, la fixer au péritoine au pourtour de la plaie, et établir un anus contre nature au-dessus du collet.

Si le malade est en occlusion, il n'est pas indifférent de lui éviter les dangers d'une résection.

On ne court aucune chance d'infection par section intestinale, on exclut de l'abdomen une partie qui menace sphacèle et gangrène, on permet l'évacuation des matières (l'anus siégeant sur la partie inférieure du grêle).

Dans un deuxième temps, on pratique la résection extrapéritonéale de l'invagination. Dans un troisième temps, on traite l'anus par une entéro-anastomose latérale ou une entérorrhaphie circulaire avec exclusion ou extirpation de l'anus.

Delore a dans ces derniers temps essayé de renover le pro-

cédé de Barker légèrement modifié dans ces invaginations longues iléo-cœcales et iléo-coliques. Pour nous l'état de la gaine prime tout : ce que nous en avons dit plus haut, et la critique que nous avons faite en son lieu du procédé de Barker même modifié, nous permet de ne pas revenir sur ce point. Lilienthal (obs. 65) a enregistré une guérison, Delore (obs. 117 *bis*, obs. 55 *bis*) n'a pas eu d'insuccès à déplorer, mais nous ne laisserions pas, sans craintes, se rétablir immédiatement le cours des matières dans un gros intestin qui peut être le siège d'ulcérations profondes, intéressant les tuniques intestinales jusqu'à la séreuse, et presque invisibles à l'examen extérieur (obs. 32).

La conduite d'Israël opérant en dehors de l'abdomen et laissant un anus temporaire nous paraît plus rationnelle et moins dangereuse (obs. 72).

2° Invagination étendue, irréductible, très adhérente dans la profondeur (Obs. 44, 40).

On ne peut songer à la résection.

Entéro-anastomose. — Von Eiselsberg (Obs. 44) l'utilise et pratique une iléo-colostomie.

Dix-huit jours après l'apex de l'invagination vient obstruer la bouche anastomotique par sa descente progressive. Il doit pratiquer une seconde intervention, exclure l'invagination par abouchement bilatéral à la peau.

Son observation est concluante.

L'exclusion unilatérale. — Les recherches expérimentales de Drucbert sur l'iléo-sigmoïdostomie, de Lance sur l'exclusion unilatérale chez l'homme vont nous permettre de rejeter ces deux méthodes. Drucbert a montré « que lorsqu'on supprime fonctionnellement le gros intestin, cet organe devenu inutile tend à se rétracter. Ce phénomène est très manifeste dans les premiers temps, mais chez les animaux opérés depuis longtemps le calibre est moins diminué que chez ceux que

l'on sacrifie plus tôt ». En effet « dans les premiers jours, les selles sont liquides, les matières glissent directement de l'iléon dans le rectum et au dehors. Mais après quelque temps la portion rétro-anastomotique du gros intestin a perdu sa tonicité, et dès lors laisse facilement refluer vers elle les matières liquides que le sphincter maintient dans le rectum.

Par suite du même défaut de tonicité, les matières vont s'accumulant de plus en plus dans cette portion rétro-sigmoïdienne du colon et s'y durcissent à la suite de l'absorption de la partie liquide ».

C'est ce qui s'est passé sur les chiens en expériences ; sur deux d'entre eux, le segment d'iléon en aval de l'anastomose est manifestement rétréci. Le gros intestin est au contraire de calibre normal. Il est rempli de matières pâteuses refluant du rectum, s'y condensant et s'évacuant ensuite par regorgement.

Pour faire la preuve du fait, sur un autre chien, on sectionne le colon descendant à 1 centimètre au-dessus de l'anastomose. Les selles restent très fréqentes, liquides, l'animal meurt rapidement.

On trouve le calibre des colons ascendant et transverse très diminué. L'extrémité inférieure du colon descendant très dilatée, forme une ampoule contenant des matières liquides mélangées de mucus.

Examinant les cas d'exclusion unilatérale du gros intestin avec iléo-sigmoïdostomie faites chez l'homme et dans lesquels l'état ultérieur des matières est indiqué, Lance aboutit aux mêmes conclusions.

« L'exclusion unilatérale du gros intestin avec iléo-sigmoïdostomie n'est pas d'une façon constante suffisante pour empêcher le reflux et la stagnation des matières dans les colons et le cœcum et mettre une lésion de leurs parois à l'abri de leur contact.

*
* *

L'entero-anastomose, l'exclusion unilatérale ne mettant pas à l'abri de l'obstruction de la bouche par la descente de

l'apex, et du reflux des matières dans les colons, l'exclusion bilatérale de l'anse invaginée avec abouchement bilatéral des deux bouts à la peau est le seul procédé à recommander.

Voici la technique que nous proposons (fig. 23) avec Von Eiselsberg.

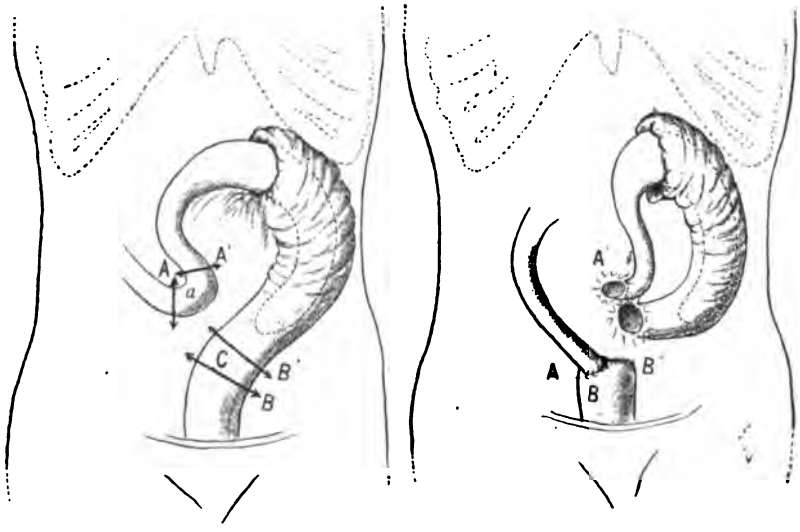

Fig. 23.

1° Ecrasement à la pince du bout iléal en A et A'. Ligatures. Section du pont intermédiaire (*a*).

2° Fermeture complète ordinaire du bout A et fermeture temporaire du bout A' qui est enfoui sous des compresses.

3° On traite de la même façon le colon en B et B'.

B' est enfoui sous des compresses.

B est fermé complètement.

4° Laissant de côté A' et B' sous des compresses on fait une iléo-sigmoïdostomie latérale.

5° On fixe A' et B' à la peau, accolés ou non suivant la possibilité, et on ne les ouvre qu'après fermeture du reste de la paroi ou le lendemain.

On a ainsi pratiqué toute l'opération avec le minimum de chances d'infection.

Le cours des matières est rétabli. L'anse invaguée est exclue.

Pratiquée par Wiesinger (obs. 40), cette intervention fut suivie d'un succès complet.

Possibilité d'extirpation secondaire. — Six mois après son intervention Wiesinger fit l'extirpation totale de l'anse exclue et guérit son malade.

Invagination iléo-cœcale procidente à l'anus

obs. 25, 29, 29 *bis*, 30, 47, 60, 80, 117 *bis*, 143.

Le doigt ne peut atteindre la limite supérieure de réflexion du cylindre externe dans le cylindre moyen.

Procédé de Mikulicz. — Mikulicz en 1888 pratique par l'anus la résection d'une invagination iléo-cœcale procidente, bien que son intervention fut suivie de succès, elle nous paraît peu recommandable dans ces conditions (obs. 80).

Elle ne permet qu'une résection partielle du boudin invaginé.

Peut-on atteindre le collet, réunir en tissus sains ? Non, c'est impossible puisque quoi qu'on fasse, on réunira toujours cylindre interne et cylindre moyen au dessous du collet sans agir sur lui.

Qu'importe l'état du boudin ! Le danger n'est pas là en dehors du rectum ou dans son intérieur, il est plus haut dans l'abdomen au niveau du collet, au-dessous de lui sur la gaine.

L'étude attentive des lésions observées dans ces cas nous autorise à émettre d'autres propositions.

1° *Le prolapsus est sain.* — La laparotomie s'impose avec essai de désinvagination abdominale aidée par des tentatives de réduction à travers l'anus, tentatives faites par un aide.

Cette conduite donna un magnifique succès à Hutchinson en 1871.

Le succès s'ensuivit également dans les observations 30 et 56,

obs. 30 particulièrement intéressante, le prolapsus datant de 7 semaines.

Si au contraire la désinvagination échoue, il faudra alors employer le procédé de Barker modifié, réséquer l'intussusceptum *in situ* et l'extraire par l'anus, comme le fit Leczynski (obs. 162).

Les propositions que nous émettons reçoivent une confirmation éclatante par le fait relaté par Winselmann. Se trouvant en face d'une invagination dont l'apex senti dans le rectum, supporte une tumeur pédiculée, il emploie le procédé de Mikulicz et, quelques jours après faisant la laparotomie, désinvagine la portion restante qui ne s'était pas réduite. N'eut-il pas mieux valu commencer par là ?

2° *Le prolapsus est gangrené.* — Il n'y a rien à faire par l'anus.

Si l'état du malade le permet : laparotomie et Barker modifié, car on ne peut parler de désinvagination. Peu importe le sphacèle du boudin puisqu'on le résèque *in situ* sans l'attirer au dehors.

L'anus contre nature. — L'établissement d'un anus contre nature au dessus de l'obstacle semble tout à fait rationnel dans ces cas, si l'état du malade ne permet pas le Barker modifié que nous avons préconisé (obs. 47, Lauenstein).

Enfin l'anus peut être toujours une méthode de nécessité en face d'accidents graves d'occlusion (obs. 107-112).

Quant à l'anus établi après résection par abouchement des deux bouts à la peau (obs. 108), nous nous sommes déjà étendus sur ce sujet ainsi que sur la méthode d'Israël (obs. 72).

INVAGINATION DE L'APPENDICE

Vingt-sept observations dont cinq dues à l'obligeance de MM. Ricard, Jalaguier, Bide.

L'invagination de l'appendice peut être totale ou partielle

1° *L'invagination totale ou inversion* (figures 24, 25, 26). — L'appendice est retourné complètement en doigt de gant dans la cavité du cœcum : toutes ses tuniques participant au processus d'invagination.

Fig. 24. — (Haasler). Inversion totale de l'appendice dans le cœcum (C). L'appendice inversé (A) croise la direction de la valvule iléo-cœcale (B).

La muqueuse se continue directement à la base de l'appendice inversé avec celle du cœcum.

On pourrait dire qu'au lieu d'un tube à lumière muqueuse communiquant avec le cœcum, l'appendice est devenu un tube à lumière séreuse communiquant avec la grande cavité péritonéale. Absolument de la même façon que lors d'invagination du grêle ou du gros intestin, le méso de l'appendice est attiré dans l'intérieur de l'étui séreux.

Fig. 25. — Mac Kidd. Inversion complète de l'appendice, ou le voit croisant la direction de la valvule iléo-cœcale.

Le point correspondant à l'insertion de l'appendice sur le cœcum est remplacé par une fossette sorte d'orifice d'où partent des plis rayonnés et où s'enfonce le méso-appendice.

Dans certains cas, cet orifice très visible permet le passage d'une sonde cannelée ou d'un stylet qui pénétrant dans l'étui séreux aboutit à la pointe de l'appendice devenue sommet de l'invagination.

Parfois des fausses membranes glutineuses comblent cette

fossette et il est alors pour ainsi dire impossible de retrouver extérieurement la trace de l'orifice conduisant dans l'étui séreux de l'appendice.

Il n'y a pas ici comme dans les invaginations ordinaires trois cylindres formés par toutes les parois, mais seulement deux cylindres : l'un formé par la paroi cœcale, l'autre formé par la paroi appendiculaire.

La muqueuse est congestionnée ou gangrenée.

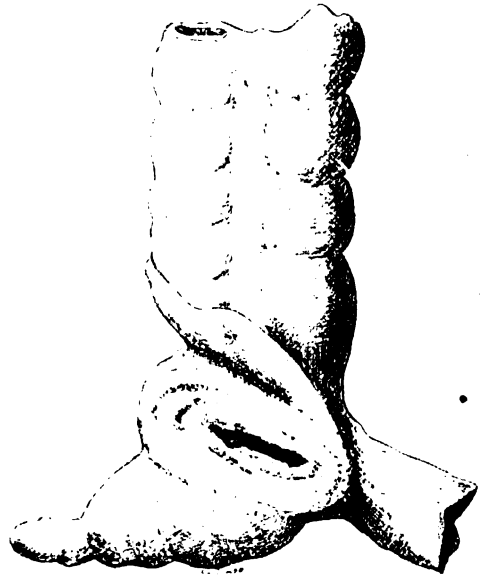

Fig. 26. — On a ouvert largement le cœcum et attiré en dehors l'appendice inversé.

Dans presque toutes les observations d'inversion totale, on note l'aspect gris verdâtre gangréneux de la muqueuse de l'appendice, et souvent son changement brusque de coloration au niveau de son point de réflexion cœcale.

La gangrène est totale ou parcellaire (l'appendice ayant alors un aspect pointillé).

La pathogénie de cette gangrène est aisément expliquée par le tiraillement qu'éprouve le méso et les troubles vasculaires

qui en résultent. Il ne s'agit pas ici de constriction au niveau du collet, le cylindre engainant est très vaste.

La forme et les rapports de l'appendice inversé sont variables. Le méso-appendice opérant une sorte de traction, recourbe l'appendice et l'attire en dedans, si bien que son sommet se met fréquemment en rapport avec la valvule iléo-cœcale qu'il croise (voir figures 24 et 25).

II° *L'invagination partielle.* — Deux cas à distinguer :

1° L'invagination de la muqueuse seule.



Fig. 27. — Ricard. Demi schématique. Invagination partielle de l'appendice. La ligne pointillée indique la position de la partie non inversée correspondant à la pointe.

2° L'invagination partielle avec participation de toutes les tuniques de l'appendice.

L'invagination partielle vraie. — Elle varie évidemment de longueur par rapport à l'appendice de dimensions déjà si variables. Tantôt il ne reste qu'une toute petite portion de l'appendice qui ne s'est pas inversée (Ricard) si bien que la pointe du processus vermiforme n'est visible ni du côté cœcal ni du côté péritonéal. Tantôt, ce qui est le plus fréquent, l'appendice n'est invaginé qu'au niveau de sa base : on le trouve très court, petit, ratatiné, on palpe le cœcum, on trouve alors la paroi épaissie et indurée, une véritable nodosité au niveau du point d'implantation.

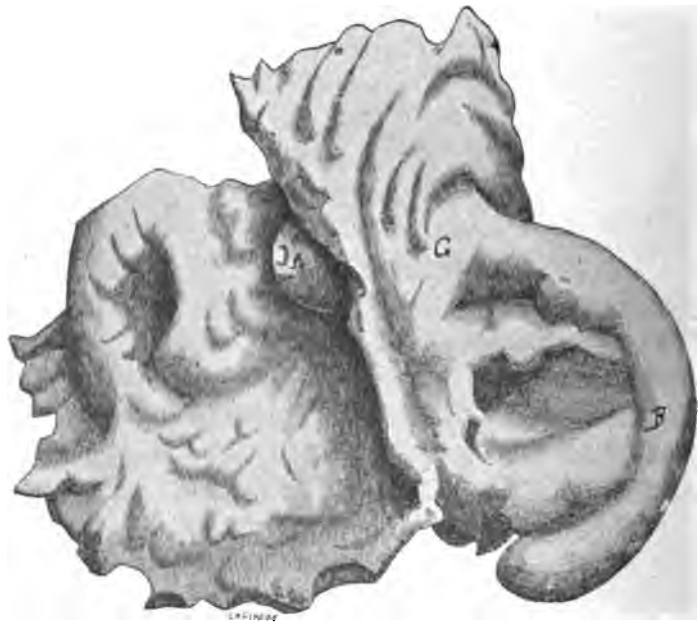

Fig. 28 — Rolleston. On voit parfaitement qu'il n'y a pas trace d'invagination de l'appendice (B) au niveau de son point d'implantation (C) on aperçoit en (A) la saillie de l'invagination de la muqueuse.

Haldane a une comparaison fort juste « la disposition de la pièce, dit-il, est comparable à la verge dont le gland (appen-

dice) est entouré d'un prépuce gonflé ; le mésentère de l'appendice formant le frein ».

Dans cette invagination les deux surfaces séreuses en contact sont souvent accolées par des adhérences très fermes qui empêchent toute tentative de désinvagination.

Fig. 29. — Rolleston. Le cœcum largement ouvert montre la saillie que fait la muqueuse. Au sommet de cette saillie l'orifice de communication avec la cavité appendiculaire, obstrué par une concrétion.

L'appendice est recourbé en dedans, sa pointe étant portée vers la ligne médiane près de l'iléon par la traction du méso.

Lors des tractions exercées sur la portion libre de l'appendice, aussitôt la cessation de ces tractions, l'invagination partielle tend à se reproduire, tant les parois appendiculaires épaissies ont comme du caoutchouc vulcanisé, acquis une forme donnée, à laquelle elles reviennent après cessation de l'action de l'agent de déformation.

L'invagination partielle de la muqueuse. — C'est un fait exceptionnel : Nous avons rapporté le cas de Rolleston avec ses planches figures 28-29 et schéma 30-31.

On voit la muqueuse faire au niveau de l'abouchement de l'appendice dans le cœcum, une saillie bien marquée. L'apex est creusé d'un petit orifice à travers lequel on aperçoit une concrétion fécale.

Après durcissement et section de la pièce, on voit immédiatement (figure 30) que la séreuse et la musculeuse ne sont pas invaginées.

Mais la muqueuse elle-même, est-elle invaginée? La muqueuse externe est épaissie, bien nette, mais pour le cylindre interne, il n'en est plus de même. Il est au dire de l'auteur, très mince, friable et cette différence considérable entre les deux cylindres muqueux de l'invagination, n'est-elle pas un argument en faveur de l'explication que nous proposons : Il ne s'agirait pas d'invagination vraie de la muqueuse.

La concrétion intestinale chassée par les contractions appendiculaires, ayant détruit la presque totalité de la muqueuse appendiculaire près de la valvule de Gerlach et trouvant là un orifice trop étroit pour lui permettre de s'échapper dans le colon a tout simplement soulevé la muqueuse cœcale en étirant la muqueuse de l'appendice (voir schéma 31 et fig. 30).

Les invaginations secondaires iléo-cœcale et colo-colique. — 1° A l'inversion appendiculaire fait suite une inversion du cœcum, une invagination iléo-cœcale et si la tumeur progresse davantage, une invagination colo-colique. L'appendice inversé est à l'apex ;

2° Dans les cas d'invagination partielle, la paroi cœcale inférieure, le caput cœci s'invagine ou plutôt s'inverse formant avec l'appendice l'apex de l'invagination iléo-cœcale secondaire.

« Le caput cœci par la vis a tergo, s'invagine dans le colon, bloquant la valvule iléo-cœcale.

Si le colon ne se contracte pas activement sur cette première invagination, lorsque la contraction musculaire a

cessé, l'invagination du caput cœci se réduit n'ayant occasionné qu'une colique de plus ou moins longue durée.

Fig. 30. — Rolleston. — Coupe de la saillie intra-cœcale montrant la concrétion.

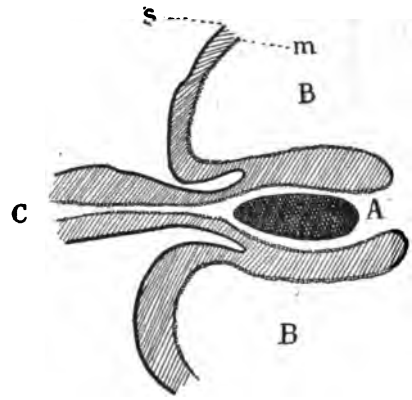

Fig. 31.

Après des crises successives, les parois du caput cœci, s'œdématient, s'hypertrophient, la régression devient de moins en moins parfaite après chaque crise, et bientôt le colon se contractant activement, va substituer à l'invagination iléo-cœcale secondaire à l'invagination partielle de l'appendice, une invagination colo-colique de symptomatologie plus marquée. Une crise aiguë ou subaiguë va augmenter encore l'irréductibilité du caput cœci ». On se trouve ainsi en présence d'invaginations à plusieurs cylindres.

A	Invagination de l'appendice. Invagination du caput cœci.
B	Invagination de la masse A dans le colon.

D'où invaginations doublées, triplées.

Pathogénie.

Les théories pathogéniques proposées pour expliquer l'inversion appendiculaire, sont identiques à celles qui ont

été émises à l'occasion de l'inversion du diverticule de Meckel.

Théorie de De Quervain. — Aspiration par le vide produit après le passage des matières fécales.

Théorie de Kuttner. — C'est la contraction de la musculeuse, de l'appendice, alors que le segment intestinal sus-jacent est relâché, qui produit l'invagination.

Cette théorie émise comme une simple hypothèse a reçu la consécration d'une constatation opératoire : M. Jalaguier, après réduction d'une invagination iléo-cœcale palpant l'appendice, vit celui-ci grossir, se gonfler, se redresser, puis les mouvements péristaltiques gagnant la base de l'appendice, cette dernière s'invaginer et bientôt M. Jalaguier vit se reproduire sous ses yeux l'invagination iléo-cœcale complète.

Que les concrétions intra-appendiculaires soient une cause d'excitation provoquant les contractions de la musculeuse, nous l'admettons volontiers, mais le fait capital, c'est la contraction péristaltique de cette anse intestinale atrophiée, contraction se faisant à vide ou dans le but d'expulser un corps étranger.

Après avoir admis la théorie de Rolleston (invagination muqueuse primitive), Mac Corner dénie presque tout rôle à l'appendicite dans la genèse de l'inversion appendiculaire : l'appendicite, dit-il, laissera probablement derrière elle de telles adhérences fibreuses, rétractées, que l'on peut la regarder comme empêchant l'invagination. Le fait est juste dans l'appendicite avec péri-appendicite, inexact pour l'appendicite chronique d'emblée avec folliculite hypertrophique.

L'appendice inversé totalement ou partiellement sert alors d'amorce à l'invagination iléo-cœcale, son rôle est comparable à celui des polypes, des tumeurs. Mac Corner compare les modifications produites par l'appendice inversé à celles que produit une longue luette dans le pharynx.

Le rôle de l'appendice non inversé dans la formation de l'invagination iléo-cœcale a été étudié dans le chapitre spécial de l'irréductibilité du caput cœci.

Symptomatologie

Deux faits dominent cette étude :

1° Tendance à la chronicité.

2° Distinction assez nette entre les symptômes de l'inversion primitive de l'appendice dans le cœcum et ceux qui sont dus à l'invagination iléo-cœcale et iléo-colique secondaire.

1° Brusquement, sans cause apparente ou après trauma, le malade souffre de douleurs abdominales violentes qu'il peut rapporter à l'épigastre, à l'ombilic ou à une autre région mais qu'il localise le plus fréquemment dans le flanc droit.

Quelques vomissements, puis tout cesse, le malade ne conservant qu'un peu de sensibilité dans la région iliaque droite.

Après un intervalle plus ou moins long de bien-être complet, les douleurs reparaissent plus vives, plus longues.

Les crises se rapprochent sans cause apparente, d'autres phénomènes se surajoutent : c'est la seconde phase de l'affection.

En face de ces crises douloureuses intermittentes on pense à l'appendicite. Il nous semble inutile de tenter comme Montsarrat le diagnostic différentiel de cette affection, nous n'avons pas de bases suffisantes pour l'établir. L'inversion simple de l'appendice sera presque toujours une surprise du bistouri.

Lorsque la phase invagination iléo-cœcale et colo-colique a succédé à la phase inversion simple de l'appendice, les phénomènes symptomatiques sont plus nets.

D'après Montsarrat ces symptômes de l'invagination secondaire arrivent généralement dans la première semaine.

C'est alors le type clinique de l'invagination iléo-cœcale à marche progressive, avec tumeur, et quelquefois selles sanglantes.

La tumeur apparaissant d'abord dans le flanc droit, est variable de forme, de volume, de consistance, de siège suivant le moment de l'examen.

Elle est toujours mobile dans la direction de son méso.

La variabilité de ses caractères est l'un des symptômes les plus importants du diagnostic différentiel.

Le diagnostic étiologique ne pourra qu'être soupçonné par anamnestiques.

Traitement

1° En face d'une invagination iléo-cœcale irréductible, la conduite sera celle que nous avons préconisé en traitant ce point spécial. La cause de l'invagination, l'inversion appendiculaire sera alors trouvée à l'examen de la pièce.

Fig. 32.
Pitts. Inversion totale de l'appendice.

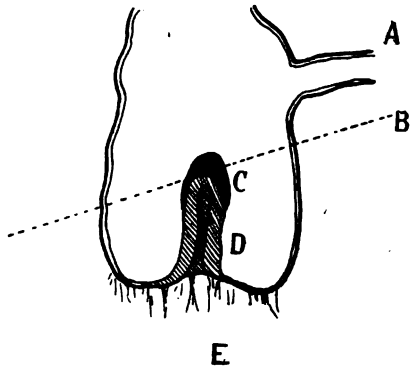

Fig. 33. — Powell Connor. Résection du caput cœci pour inversion totale de l'appendice.

2° On peut au contraire se trouver en face d'un appendice inverse en totalité ou en partie sans qu'il y eut invagination iléo-cœcale ou après désinvagination de cette dernière.

Pitts, Ricard, Trèves, Mac Graw ont fait une cœcotomie, réséqué l'appendice à sa base après ligature intra-cœcale (succès complet sans récidives de l'invagination iléo-cœcale.)

Cette intervention peut s'exécuter facilement avec toute l'asepsie désirable, elle enlève la cause provocatrice de l'invagination secondaire iléo-cœcale.

L'extension des lésions commandera et étendra les indications opératoires : Powell Connor fit en effet la résection du caput cœci sous un plan passant par la partie inférieure de la valluve iléo-cœcale. Pendlebury fit de même (fig. 33).

1° Il faut essayer par traction et expression de désinvaginer. Souvent la réussite est difficile, vu les adhérences. Il faut craindre les déchirures (Waterhouse).

Si l'on parvient à réduire (Montsarrat, Haldane) ou s'il ne reste qu'une petite portion de la base invaginée (Jalaguier) il faut réséquer l'appendice et enfouir son moignon.

Wright et Renshaw après essai infructueux de désinvagination ont ouvert le cœcum, et tenté une désinvagination de dedans en dehors : malgré le succès obtenu, leur conduite n'est pas à conseiller.

2° Si on ne peut désinvaginer, les lésions commanderont alors soit la résection du caput cœci (Powell Connor) soit la résection typique du segment iléo-cœcal (Haasler).

LES INVAGINATIONS COLO-COLIQUES

Dans les invaginations colo-coliques, il faut nettement distinguer : 1° celles qui se font au niveau des colons ascendant, transverse et descendant et dont l'apex ne dépasse pas l'S iliaque ; 2° celles qui se font au niveau du colon pelvien.

I. — Invaginations colo-coliques des colons dont l'apex ne dépasse pas l'S iliaque

Elles reconnaissent deux grandes causes :

1° Les polypes (obs. 119, 125 *bis*, 128, 131) ;

2° Le cancer (obs. 122, 125, 130, 134, 135).

Si la désinvagination est facile dans les cas de polypes, elle l'est moins lorsqu'il s'agit de cancer-annulaire.

Cas où la désinvagination est possible (obs. 125 *bis*, 128, 128 *bis*, 130, 136). — La désinvagination est effectuée.

1° On en trouve la cause sous forme d'un polype : il ne reste qu'à l'extirper par colotomie (cas de Hollander obs. 125 *bis*, 128 131) ;

2° Si au contraire on a affaire à un cancer circulaire, sténosant sans adhérences (Von Eiselsberg obs. 130) la résection en un ou deux temps s'impose avec résection large du méso et de ses ganglions ;

3° La palpation ne fournit aucun renseignement, il faut se souvenir de la récidive possible (cas de Mauclaire obs. 136) et faire soit la plicature longitudinale du colon (columnisation)

soit le rétrécissement ou mieux le plissement du mésocolon, soit enfin la fixation de l'anse à la paroi ou sa résection comme le conseille Von Eiselsberg.

Cas où la désinvagination est impossible. — 1° On peut amener la tumeur au dehors. Il faut réséquer l'invagination.

a) *En un temps* avec suture circulaire des deux bouts ou abouchement termino-latéral, ou mieux entéro-anastomose latérale iso-péristaltique.

Cas de Haasler (obs. 131) : guérison.

Cas de Meyer (obs. 134) : guérison.

b) *En deux temps* appliquant à l'invagination le procédé de Mikulicz préconisé en Allemagne pour les tumeurs du gros intestin (voir invaginations étendues irréductibles iléo-cœcales).

2° L'invagination est fixée, très adhérente. La résection est impossible.

L'entéro-anastomose a déjà été rejetée hors de l'étude des invaginations iléo-cœcales étendues fixes et irréductibles.

Alors que sur le grêle l'exclusion unilatérale est rejetée par tous, elle est admise par quelques-uns au niveau du gros intestin.

Déjà nous avons combattu cette exclusion unilatérale au chapitre de l'invagination iléo-cœcale.

Ici également il faut faire l'exclusion bilatérale avec abouchement à la peau des extrémités de l'anse exclue.

Cette conduite aurait été rationnelle dans le cas de Dalton où après avoir reconnu une invagination adhérente de l'angle splénique due à une tumeur du colon on pratiqua un anus contre nature suivi de mort par perforation de la gaine.

Nous ne craignons pas les redites en insistant à nouveau ici sur les lésions de la gaine externe, de l'intussuscipiens.

Dans le cas de Dalton (obs. 122) existe une perforation du colon descendant siégeant juste en regard de la tête de l'invagination (voir fig. 34).

Lehlbach (obs. 123) observe une petite perforation de l'S iliaque un peu au-dessus du niveau de l'apex formé par le

colon transverse Mauclaire (obs. 136) voit se produire une perforation de l'Siliaque dans sa tehtative de désinvagination du transverse invaginé.

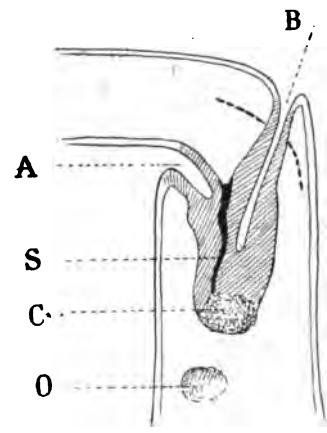

Fig 34. — Invagination colo-colique par cancer.
AB Collet.
C Cancer ulcéré.
O Ulcération de la gaine en regard de l'apex (Dalton).

II. — Les invaginations colo-colique sprocidentes à l'anus ou descendant dans le rectum.

Il semble que grand nombre de chirurgiens donnent la préférence à l'extirpation par les voies naturelles (obs. 120, 121, 124, 125, 126, 132). Nos conclusions relatives aux invaginations iléo-cœcales procidentes à l'anus, sont applicables ici en tous points.

Toute la conduite dépend de la situation du collet :

1° On peut l'atteindre par le rectum.

2° On ne peut pas l'atteindre.

Rarement en effet le collet descend aussi bas qu'on puisse l'atteindre par l'anus.

Les cas d'Auffret (résection de 80 ctm. par l'anus), de Mikulicz (obs. 121) (résection de 76 ctm.) sont exceptionnels.

Bien que le cas de Ludloff (obs. 132) opéré suivant la méthode de Mikulicz, sans qu'on ait atteint le collet, ait été suivi de succès, un fait de Krönlein rapporté par Zehnder (obs. 124) justifie les critiques que nous avons formulées sur le procédé de Mikulicz lorsqu'on ne peut atteindre la limite supérieure de l'invagination.

En face d'un prolapsus d'une invagination, Krönlein résèque le prolapsus, long de 8 ctm. sans pouvoir réduire. 6 jours après devant la persistance des symptômes d'invagination, il fait la laparotomie pour tenter la désinvagination et par suite d'adhérences au collet, il se contente de faire un anus. L'expulsion naturelle s'étant faite, il fit trois interventions pour fermer l'anus et guérit parfaitement la malade.

Est-il une preuve plus convaincante de la condamnation du procédé de Mikulicz dans ces conditions données.

La résection à la Mikulicz même suivie de succès ne met pas à l'abri du rétrécissement : le fait de Julliard (obs. 126) permet de s'en convaincre.

III. — Les invaginations du colon pelvien.

Notre maître et ami Pierre Duval dans sa thèse a étudié cette question au point de vue des cancers du colon pelvien.

Nous n'avons rien à ajouter à ses conclusions :

1° « L'invagination peut se faire dans l'anse sigmoïde même et ne pas dépasser le segment présacré de celle-ci, elle se présente alors comme une tumeur coli-pelvienne ;

2° Ou bien progressant davantage, elle peut atteindre l'ampoule rectale et constitue alors véritablement une tumeur rectale ;

3° Ou bien encore franchissant l'anus, elle constitue une invagination procidente du colon (cas de Nicolaysen, Cecci, Ferranti). Cette dernière disposition est toute particulière.

Dans les deux premiers cas, l'invagination intra-sigmoïdienne ou intra-rectale peut être mobile ou fixe, la désinvagi-

nation possible ou impraticable (la laparotomie seule peut fixer ce point). L'invagination intra-sigmoïdienne fixe ou mobile doit être traitée par la colectomie simple.

Mobile, elle peut être désinvaginée et le néoplasme traité directement, tel le cas de Von Eiselsberg.

Fixe, la colectomie sera très large et pour le rétablissement de la continuité de l'intestin, il faudra certainement recourir au décollement et au glissement du colon iléo-pelvien descendant.

L'invagination intra-rectale peut au contraire voir son traitement varier suivant qu'elle est fixe ou mobile.

Mobile, si la désinvagination est possible, la colectomie retrouve immédiatement ses droits. Fixe au contraire, il faut alors recourir à la chirurgie rectale proprement dite, ou mieux recto-sigmoïde, et nous nous trouvons en face de deux procédés : la résection intra-rectale et le procédé de Maunsell ; la méthode abdomino-périnéale de M. Quénu.

La seconde nous paraît de beaucoup la meilleure. Certes, il serait bien plus satisfaisant de faire une colectomie intra-rectale et de rétablir la continuité de l'intestin en laissant le canal anal. Mais cette méthode ne laisse-t-elle pas infailliblement tout le méso-colon pelvien ?

Elle ne permet d'agir que sur le cylindre intestinal même, non sur le méso, sur les ganglions qu'il contient : L'exérèse est presque forcément incomplète. Aussi la résection intra-rectale si elle donne de bons résultats pour les rétrécissements (Hartmann) ne nous semble-t-elle pas s'appliquer aux néoplasmes coliques à invagination intra-rectale.

La méthode abdomino-périnéale a dans ces cas une indication nette.

L'invagination procidente extra-anale sera traitée comme un prolapsus total ; c'est la technique de Nicolaysen, le procédé de résection bivalve (Segond, Mikulicz) largement appliqué.».

Voie sacrée. — Barker (obs. 135) employa dans un cas d'invagination colique intra-rectale une voie qu'il a dû être le

seul à employer tout au moins d'après nos recherches bibliographiques.

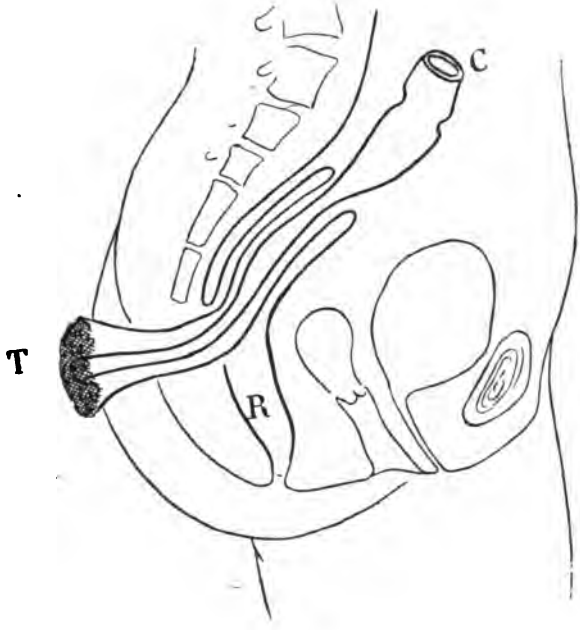

Fig. 35.

Après une laparotomie où il essaie la désinvagination il n'y parvient pas. Il essaie alors la voie anale sans plus de résultats et pratique enfin par la voie sacrée et la rectotomie postérieure, l'ablation intra-rectale de l'intussusceptum et de la tumeur qui l'a causé.

Tschudy (obs. 135 *bis*) suit la marche inverse, en face d'un cas semblable à celui de Barker, il fait un Kraske, ouvre le rectum, résèque tumeur et invagination et fait une laparotomie ultérieure pour consolider ses sutures.

Dans un cas de M. Gérard Marchand (obs. 119) rapporté par M. Tuffier (1881) il eût été facile d'exécuter le Mikulicz puisqu'on sentait la rigole circulaire à 12 centimètres de l'anus.

On fit une laparotomie et, après essai infructueux de réduction, un anus de Littre. Mort.

Dans le cas de Von Eiselsberg, cancer de l'S iliaque invaginé, impossible à sortir par l'anus, laparotomie, désinvagination. Résection de 15 centimètres de l'S iliaque. Excision d'un large coin du méso-sigmoïde. Guérison.

INVAGINATION DU DIVERTICULE DE MECKEL

L'invagination d'origine diverticulaire a été parfaitement étudiée par MM. Grisel et Bize dans la *Revue d'orthopédie* (1er mars 1904, p. 104).

Nous ne rapportons ici que des documents, car s'il ne se trouve qu'un cas chronique dans le travail de Grisel nous en avons relevé treize dans le cours de notre travail.

L'invagination chronique du diverticule de Meckel existe donc et cela dans une proportion relativement étendue par rapport aux cas aigus.

Fig. 36.

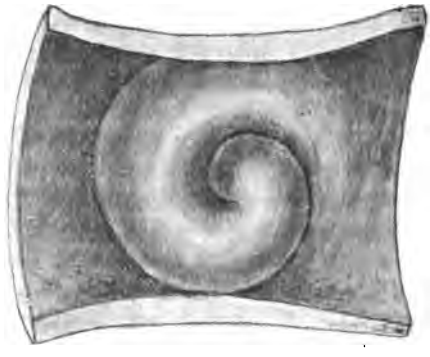

Fig. 37.

L'invagination du diverticule de Mekel se présente :

1° Soit comme une invagination du grêle ;

2° Soit comme une invagination iléo-colique.

Les schemas ci-joint de Corner permettront de se rendre

compte de la complexité des invaginations du diverticule de Meckel qui sont simples, doubles, triplées voir même quadruplées.

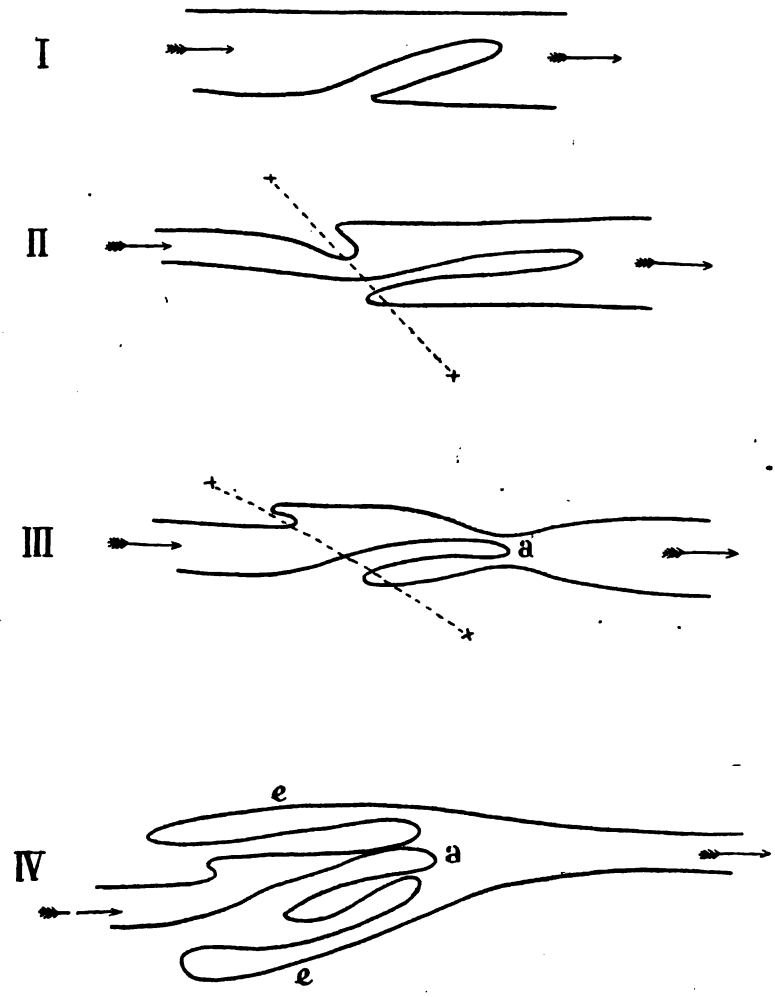

Fig. 38.

Il n'y a pas d'autres indications susceptibles d'être ajoutées à celles que nous avons précisées au chapitre des invaginations iléo-cœcales et iléo-coliques, sauf celles créées par la

présence du diverticule qui devra être enlevé lorsque la désinvagination est possible (obs. 190, 195).

L'irréductibilité est fréquente (obs. 183, 191, 192, 193), l'invagination étant souvent iléo-colique, secondairement.

Dans deux observations sont notés des rétrécissements assez serrés du grêle ; pareils faits même après désinvagination commanderont la résection, (obs. 185, 194).

OBSERVATIONS

I. — Historique

Jessett. — Fred. Bowreman Jessett. — *Lancet*, 1891, t. I, p. 276. — Dans la discussion du 9 janvier 1901, à la Société clinique, discussion ayant suivi la communication de M. Lockwood sur un cas d'invagination aiguë, j'ai été très heureux de voir M. Barker faire allusion à une méthode de traitement particulière. Dans les cas d'invagination irréductible, faire une incision longitudinale à travers l'*intussuscipiens* et alors réséquer le boudin. C'est un plan opératoire que j'ai défendu depuis bien longtemps, mais comme M. Barker je n'ai pas eu l'occasion de le mettre en pratique. Cependant, dans la pratique de cette opération, je proposerai des sutures de Lembert pour unir l'intestin à sa jonction avec la gaine invaginante de crainte du glissement après la résection du boudin. Si le boudin est petit, l'enlever par l'incision faite à la gaine, s'il est étendu et descend très bas dans le colon, par des manœuvres de pression le faire glisser dans le bout inférieur et l'attirer hors de l'anus.

Jessett. — *Lancet*, 1892, 23 janv., t. I, p. 223. — J'ai lu avec beaucoup d'intérêt la note de M. Barker d'autant plus qu'il décrit une opération qui est en principe la même que celle que je recommande dans mes leçons sur l'occlusion intestinale depuis 2 ou 3 ans et qui est entièrement décrite et figurée dans mon livre (*Surgical discases of the Intestine*) actuellement sous presse. L'an dernier en collaboration avec le Dr Morotti, je fis une série d'expériences en vue de prouver la possibilité de l'opération. Je crée une invagination artificielle et je la laisse subsister 6 à 10 jours avant de l'opérer. Après cette durée je la

trouve fortement adhérente au niveau du collet. Incision longitudinale de la gaine sur le bord libre, section de l'intussusceptum. Points séparés sur les tuniques sectionnées. Fermeture de la plaie longitudinale. Différences avec Barker : 1° pas de sutures unissantes au niveau du collet ; 2° catgut au lieu de soie ; 3° section de l'intussusceptum *in situ*. Mais à Barker revient incontestablement la première communication de cette opération (*Royal Medical and chirurgical Society*, in 1887) bien que jusqu'au moment où il attira l'attention sur ce procédé, je ne connaissais pas l'idée qu'il avait émise. Sen en 1891, dans le *Canadian Practitioner* a aussi proposé un plan opératoire semblable pour certaines formes d'invagination irréductible.

Paul. — *Lancet*, 1895, 30 mars, t. I, p. 800 et 801. — Lorsque l'invagination est courte et facilement amenée au dehors de l'incision de la gaine (Barker), cette intervention ne laisse rien à désirer ; mais lorsque l'invagination est trop étendue pour cela et doit être sectionnée *in situ*, l'opération a certainement des dangers. Il y a de gros vaisseaux dans le mésentère invaginé ; étant à la base, ils sont difficiles à atteindre, et l'hémostase par sutures n'est pas facile. Le mésentère a aussi tendance à se rétracter et à faire sauter les sutures. Paul propose un tube en aluminium. En plus de l'incision de Barker, on fend les tuniques du boudin, on pousse le tube dans la lumière intestinale, on fait une forte ligature à la soie, autour du boudin, serrée sur le tube, on coupe ensuite l'invagination et on referme.

Barker. — *Lancet*, 9 janvier 1892, t. I, p. 79. — « Lorsqu'en mai 1887 (10) à la suite d'une communication faite à la Société Royale de Médecine et de Chirurgie, on me demanda quelle serait ma conduite en face d'une invagination dont la masse ne pourrait être atteinte par le rectum, et qui serait trouvée irréductible à l'ouverture de l'abdomen, je répondis que j'avais songé à cette possibilité depuis longtemps. Je décrivis alors brièvement un procédé que je n'avais jamais pu mettre en pratique et qui n'était que théorique ». Barker après avoir attendu 5 années, opère deux cas suivis de mort et décrit son procédé : I. Au niveau où la gaine invaginante reçoit le boudin invaginé, on unit d'abord les deux portions d'intestin, par une suture circulaire continue comprenant la séreuse et la musculeuse et *continuée sur le mésentère*. II. Incision longitudinale de 2 pouces sur le bord libre de la gaine et comprenant toutes les tuniques. III. On attire au dehors le boudin invaginé et on le coupe au niveau de sa partie supérieure. S'il est trop long pour être attiré au dehors, on le coupe *in situ*. IV. Quelques sutures traversant toutes les parois du moignon au fur et à mesure de sa section, on les serre fortement pour assurer le contact des séreuses et empêcher toute hémorragie des vaisseaux du mésentère. V. On rentre le moignon, on ferme l'incision longitudinale.

II. — Invaginations de la partie supérieure du jéjunum

1. **Cruveilhier.** — *Anatomie Pathologique*. 4. XXIIe livraison, t. II. — F. 29 ans, entre à l'hôpital Necker le 28 février 1835 au soir dans l'état suivant : l'abdomen est le siège de vives douleurs qui ne sont pas augmentées par la pression ; muscles abdominaux contractés ; point de ballonnement, point de tumeur appréciable ; la face est pâle, pouls petit, peu fréquent : chaleur naturelle ; secrétion d'urines abondante ; aucun phénomène morbide du côté de la tête et de la poitrine. Point de hernie. Le matin du même jour, la malade avait été prise de coliques très douloureuses et de vomissements ; les vomissements avaient cessé dans la journée, mais les coliques avaient persisté avec la même intensité. Absence complète de selles, la malade avait été prise des mêmes accidents quatre fois pendant l'année 1834 ; chaque fois elle était entrée à l'hôpital de la Pitié où elle avait été guérie en quelques jours. Potion calmante, lavement laudanisé, cataplasmes opiacés sur l'abdomen. Soulagement momentané : la nuit, les coliques se réveillent avec une nouvelle intensité et s'accompagnent de vomissements. — 1er *mars*. Absence totale des selles, coliques presque continues, sensibilité du ventre augmentée : inégale tuméfaction, vomissements fréquents. M. Delarroque diagnostique une invagination ou un étranglement interne. A l'hypogastre, l'abdomen était dans l'état naturel, la tuméfaction commençait à gauche et un peu au-dessus de l'ombilic, se dirigeait en bas et à droite pour se terminer au dessus et en dedans de la fosse iliaque de ce côté. — Le 2 *mars* persistance des accidents : abdomen plus tuméfié ; rigidité des muscles abdominaux : anxiété plus vive : face grippée, yeux caves ; abattement ; petitesse et fréquence du pouls ; quelques syncopes. Le lavement a été rendu sans matières stercorales ; le liquide était teint de quelques gouttes de sang : la sécrétion urinaire se maintenait ; point de hoquet. Depuis le 2 jusqu'au 10 *mars jour de la mort*, les accidents continuent avec une intensité graduellement croissante : coliques, vomissements. Le 5 mars survint la période d'affaissement ; les douleurs diminuèrent ; les vomissements, d'odeur stercorale, avaient succédé aux vomissements bilieux : une tumeur dans la direction précédemment indiquée se dessinait parfaitement à travers les parois abdominales. Ventre sensible à la pression : hypogastre souple ; les lavements n'amenaient rien ; pouls petit et inégal et pourtant absence de hoquets. Le 8, pouls filiforme, extrémités froides, face terreuse, immobilité, état d'agonie qui se prolonge jusqu'à 10 heures du

soir. 18 heures après la mort, les instestins présentent une couleur noirâtre ; au milieu d'eux apparaît une tumeur de 2 pouces 1/2 de diamètre et d'un pied de longueur, ayant une direction oblique de haut en bas et de gauche à droite et décrivant un arc de cercle à concavité supérieure. A cette tumeur, qu'on reconnaît pour une invagination, succède une portion d'intestin rétrécie qui se continue sans ligne de démarcation avec elle.

Cette tumeur est précédée par une autre tumeur très considérable formée par le duodénum rempli de liquides, dont elle est séparée par un étranglement circulaire (I). Au point I on voit l'intestin invaginé étreint par un anneau que forme l'intestin replié sur lui-même. Il est probable que le point I répond au commencement du jéjunum, que toute la partie dilatée DD qui surmonte l'invagination appartient à la deuxième et à la troisième portions du duodénum. L'invagination est donc aussi rapprochée que possible de l'estomac E. Il est encore probable que de même que la valvule iléo-cœcale a limité dans un de nos cas l'invagination de la partie inférieure de l'intestin grêle, de même dans le cas actuel, le duodénum a limité l'invagination de la partie supérieure de cet intestin. *Le péritoine n'est recouvert de fausses membranes qu'à la surface de l'intestin qui répond à l'invagination. Ces fausses membranes sont récentes* et établissent une adhérence légère entre la tumeur et les circonvolutions voisines. *L'estomac peu developpé* contient des matières liquides, jaunâtres, semblables à celles vomies pendant la vie ; le grand cul-de-sac est sain ; la moitié droite de ce viscère est rétrécie et parcourue par des rides formées par la membrane muqueuse. *La vaste ampoule duodénale qui précède l'invagination est remplie de liquides de même couleur.* Le gros intestin contient des matières dures. L'intestin grêle invaginant ayant été divisé suivant sa longueur, aussitôt a apparu une tumeur cylindroïde formée par l'intestin invaginé. Cette tumeur recourbée en arc présente à sa partie inférieure une ouverture O qui est le lieu de réflexion de l'intestin grêle en dedans de lui-même. Sa surface qui est muqueuse (SMI′, SMI) est recouverte par une couche pseudo-membraneuse inégale et comme rugueuse qui masque en grande partie les valvules conniventes.

La distension de l'intestin invaginant est telle que les valvules conniventes ont entièrement disparu sur la portion d'intestin II′ qui répond à la convexité de l'intestin invaginé. La planche II représente ouverts les trois cylindres d'intestin qui constituent l'invagination : I cylindre interne, I′ cylindre moyen, I″ cylindre externe.

Le *cylindre d'intestin central présente deux tumeurs polypeuses : l'une PM plus considérable occupant la partie supérieure ; l'autre*

plus petite P' occupant la partie inférieure de l'intestin central. Ces tumeurs sont mamelonnées, à pédicule étroit, formé par la membrane muqueuse toute seule ; d'où il résulte évidemment que ces polypes appartenaient exclusivement à la membrane muqueuse. Les mamelons que présentent ces tumeurs me paraissent formés aux dépens des papilles ou villosités : Leur section démontre une structure aréolaire et gélatiniforme (cancer aréolaire et gélatiniforme). *Les polypes n'ont pas concouru à l'invagination, car le polype principal PM, celui dont le poids aurait pu produire le déplacement, n'occupe pas la partie inférieure, mais bien la partie supérieure du cylindre central* ; or c'est la partie inférieure de ce cylindre central qui a dû se déplacer la première. Les surfaces muqueuses correspondantes ne présentaient aucun travail d'adhésion. Il n'en était pas de même des surfaces séreuses contiguës qui étaient unies entre elles par un grand nombre de lamelles pseudo-membraneuses étendues de l'une à l'autre surfaces et contenant dans leur aréoles une grande quantité de sérosité. Il y avait donc péritonite partielle dans l'épaisseur de l'invagination. Il y avait également péritonite partielle à l'extérieur, c'est-à-dire aux dépens du péritoine qui recouvrait le cylindre périphérique. Cette péritonite de l'intestin périphérique était caractérisée par une pseudo-membrane au-dessous de laquelle se voyait une couche assez épaisse de sang coagulé qui la séparait du péritoine. La dissection des quatre tuniques de l'intestin, non moins que la tranche de section m'ont démontré que les couches celluleuses qui séparent ces tuniques étaient infiltrées de sang et que cette infiltration occupait surtout le tissu cellulaire sous-muqueux. Le cylindre moyen I' avait subi des altérations plus considérables que le cylindre central, altérations qui portaient principalement sur son épaisseur. Le lieu le plus épais répondait au cul-de-sac que forme le cylindre central au moment où il se réfléchit pour constituer le cylindre moyen. Le mésentère du cylindre central et celui du cylindre moyen contenus entre ces deux cylindres, étaient plissés sur eux-mêmes et allongés en corde.

2. Goodhart. — *Clinical Society's Transactions*, février 1886, p. 146 vol. XIX. — F. 19 ans, vue pour la première fois 21 mois avant sa mort pour des accès périodiques de vomissements et de douleurs abdominales. Cachexie progressive. Tumeur irrégulière, bosselée, dans la partie sous ombilicale de l'abdomen au-dessus de l'utérus : on suppose un rein mobile. Soulagements avec lavements de sulfate de magnésie. Jamais la tumeur abdominale ne disparût. Changeant de position, elle en vînt à correspondre au rein gauche, variant de volume et de forme. Certains jours, forme de rein, en tout cas incurvée, dans le sens de la longueur à concavité tournée vers l'ombilic.

Le 11 *mai* 1885. Goodhart la voit. Un accès de vomissements ayant été plus fort et plus continu que de coutume. Pâle et maigre : n'étant guère plus d'une semaine sans vomir. (L'accès durant généralement de 24 à 36 heures). Dans ces derniers temps, l'intervalle entre les accès n'était guère de plus d'un jour. A l'inspection, estomac dilaté, essayant d'expulser son contenu, contractions péristaltiques tout à fait visibles, siégeant dans la partie sus ombilicale de l'abdomen. En bas, dans la région inguinale gauche, seconde tumeur partant du flanc et se dirigeant obliquement en bas vers le pubis. C'était une tumeur allongée qui subissait des changements rythmiques s'effectuant lentement. Alternativement dure et bien limitée, puis molle et mal délimitée : ne pouvant être que l'intestin en activité. Rien au toucher rectal, ni au toucher vaginal.

Jamais de selles sanglantes. Selles toujours légèrement brunâtres, et quoiqu'elle souffrit de la constipation, celle-ci n'avait jamais résisté à l'action d'un purgatif. Elle mourut avant d'entrer à l'hôpital, les vomissements ayant continué, elle mourut d'épuisement.

Autopsie. — Estomac dilaté occupant la plus grande partie de la loge antérieure de l'abdomen, sous lui un colon transverse très étroitement rétracté, le grand epiploon s'étendant sur les deux ou trois anses intestinales visibles en bas. Ces anses étaient petites mais proéminentes, comme si quelque chose siégeait derrière elles. En les écartant on découvrit une invagination considérable de l'intestin grêle. Une anse intestinale ressemblant plutôt au rectum en largeur et en épaisseur, s'étendait de la colonne vertébrale dans le petit bassin. Un examen plus attentif montra que le collet de l'invagination siégeait au sommet du jéjunum. La longueur de la tumeur était de près de 18 pouces. Ses tuniques étaient épaissies mais pas sensiblement enflammées. Il y avait deux autres invaginations du grêle mais paraissant tout à fait récentes. Dilatation du duodénum et de l'estomac. En plusieurs places polypes pédiculés, l'un d'eux dans la partie supérieure du jéjunum avait causé l'invagination. Bien qu'il ne parut pas y avoir d'obstacle matériel à la réduction en tant qu'adhérences, le collet de l'invagination, était si étroit et l'anse invaginée si épaissie, que l'auteur ne pense pas qu'elle fut possible.

3. Geissler. — *Inaug. Dissertation.* Marburg 1894. — F. 28 ans. *Il y a environ* 6 *semaines*, enceinte de 2 mois, elle fut atteinte *brusquement de vomissements.* Tout traitement se montrant inefficace, on pratiqua l'avortement qui ne produit aucun résultat. *Jamais de sang dans les vomissements, mais très fréquemment au contraire de la bile.* Le médecin consulté croit sentir dans la région hypogastrique droite, un rein mobile et ordonne le port d'un bandage ; mais toujours pas d'ar-

rêt dans les vomissements qui parfois surviennent sans que la malade ait rien mangé ; d'autres fois, une nourriture même mélangée et consistante ne les produit pas. Peu avant son entrée à l'hôpital, son état donnait l'impression d'une dyspepsie d'origine névrosique. — Le 15 *nov.* 1893 : Malade amaigrie. Peau et muqueuses décolorées ; pas de teinte cyanotique ou ictérique. Pas de fièvre. Pouls petit et fréquent. Rythme respiratoire normal. Cœur et poumons sains. Rate et foie ni augmentés de volume ni déplacés. Sous le rebord costal droit, légère voussure et dans le domaine du colon ascendant sensation de plénitude. Répondant exactement à la ligne médiane, au niveau de l'ombilic, on trouve à la palpation une région tout à fait circonscrite où se manifeste une sensibilité à la pression très prononcée. Contracture des grands droits. Dans la région du rein droit, on sent une résistance confuse qui pour le moment n'est certainement pas mobilisable. La région de l'appendice, ainsi que le parametrium sont libres : ni résistance, ni sensibilité. Ni albumine, ni sucre dans les urines. Système nerveux normal ; reflexes patellaire et pupillaire normaux. Application de glace sur la région stomacale, on donne à sucer de petits morceaux de glace. Lavements nutritifs : Malgré cela, très fréquents vomissements bilieux avec des douleurs épigastriques telles que des injections de morphine les calment à peine. Le lendemain même tableau. En plus une selle avec des fèces en bouillie. Rien dans les urines. — Le 18 *novembre* on tente l'alimentation par la bouche au moyen de l'hypnose. La malade fut facilement mise en état de léthargie par la suggestion verbale. Alors, on lui fit prendre une petite quantité de lait par la bouche. A la suite, pas de vomissements. Aussi on recommence le lendemain l'essai qui réussit comme le jour précédent. Depuis ce moment, la malade garde de petites quantités de lait et de jaune d'œuf prises toutes les 2 h. jusqu'au 21 novembre 1893. Vers le soir, la malade voit se renouveler ses vomissements bilieux, tombe dans le collapsus et meurt à une heure du matin.

Autopsie faite le 22 nov. — *Estomac dilaté jusqu'à une largeur de main au-dessus de la symphyse pubienne.* Près du pylore, largement ouvert, la portion adjacente du duodénum est fortement dilatée. *A la jonction du duodénum et du jejunum, se trouve une invagination longue de* 15 *cent.* correspondant à sa partie supérieure au colon ascendant. *Le colon ascendant lui-même est plissé ; tout l'intestin grêle, le colon transverse et le colon descendant sont fortement contractés. La réduction de l'invagination se fait facilement (invagination duodéno-jéjunale). A l'ouverture du jéjunum, à environ* 10 *ctm. de son point de départ se trouve une tumeur faisant saillie dans la lumière du canal intestinal de consistance à moitié ferme,*

ayant réduit le calibre de l'intestin au volume du petit doigt. La base de cette tumeur est large, sa forme est globuleuse. La coupe montre plusieurs saillies arrondies. La muqueuse intestinale suit les contours de la tumeur. Le péritoine présente au point correspondant à la tumeur, un aspect laiteux et un épaississement de peu d'importance. A peu près au milieu de cette partie de la séreuse ainsi modifiée, se trouve une dépression d'environ 1/2 ctm. au-dessous du niveau des parties voisines. Il n'y a pas d'épaississement des parois intestinales au voisinage. Dans tout le domaine de la tumeur, on ne trouve ni adhérences péritonéales, ni brides cicatricielles attenant à la tunique séreuse de l'intestin. La plus grande circonférence de la tumeur est de 11 ctm. Son diamètre de 3 ctm. 5, sa longueur de 5 ctm. L'examen microscopique d'un morceau pris à la base montre que la séreuse était ici transformée en un tissu cicatriciel. Voisines de la séreuse, des fibres musculaires lisses sont rangées en séries parallèles ; entre elles, un petit nombre d'éléments conjonctifs. Des débris glandulaires et de nombreux vaisseaux peuvent être reconnus, ces derniers surtout au centre de la tumeur qui présente là une structure lâche.

3 *bis*. **Dr Mabyn Read.** — *Lancet*, 1904, t. I, 19 mars p. 737. — Fille de 22 ans, entre en juin 1903. Le 20 *mai*. Douleurs abdominales, à gauche. En allant à la selle prolapsus rectal réduit par un médecin qui constate des polypes et en détruit plusieurs en réduisant. Le 4 *juillet*. 8 selles. Le 23 *sept*., a eu 6 attaques, la plus courte de un jour, la plus longue de quatre jours. Le 6 *octobre*. Crise plus forte. Une anse se dessine à gauche avec mouvements péristaltiques.

Mort le 9 *oct*. — Anse très distendue du grêle dans le flanc gauche avec adhérences de l'épiploon et d'anses affaissées du grêle.

On rompt les adhérences, on trouve un peu de pus. Ulcération du grêle laissant apercevoir une invagination. On trouve un gros polype près de l'angle duodéno-jéjunal, à deux pieds plus bas, invagination de 6 pouces de long avec un gros polype à la tête sur le cylindre moyen à mi-chemin un polype plus petit. Une grande quantité de polypes dans le cœcum et la partie inférieure du colon ascendant.

Trois polypes plus petits dans le transverse et la partie supérieure du colon descendant.

Rien dans l'S iliaque ou le rectum.

4. Ricard. — *Observation recueillie dans le service de notre maître M. Ricard.* — F., 25 ans ménagère. Entrée le 25 février 1904 salle Gosselin.

Bien portante jusqu'à l'âge de 14 ans, à cet âge début de l'affection pour laquelle elle est entrée à l'hôpital. Un jour, sans cause apparente, elle ressent une douleur brusque comme un coup de fusil dans la par-

tie supérieure de l'abdomen à gauche. Elle se souvient avoir vomi très abondamment. Elle reste alitée pendant quelques jours : constipation durant tout ce temps, pas d'expulsion de gaz. Les coliques sont violentes avec spasmes et paroxysmes très douloureux. Puis tout rentre dans l'ordre après une huitaine.

Depuis cette époque tous les mois, parfois à intervalles de 3 à 6 semaines, des crises semblables à la première de durée variable de 2 à 6 jours avec le même cortège symptomatique (nausées, vomissements, constipation, arrêt des gaz) après la crise un peu de diarrhée, rejet de peaux blanchâtres. Jamais de sang dans les selles. Ces crises survenaient à n'importe quel moment sans que la malade pût les rattacher à une cause quelconque. Les douleurs siégeaient toujours dans l'hypochondre gauche, dans les reins (torsion et tiraillement). Le ventre était très douloureux, un peu ballonné, très sensible à la pression.

Il y a environ 5 ans, la malade remarque du côté gauche du ventre une tumeur de volume variable suivant les moments. Lorsque la malade souffrait, la tumeur occupait toute la fosse iliaque gauche, empiétant même sur l'hypochondre, dépassant la hauteur de l'ombilic.

Aux périodes de bonne santé relative, la tumeur était à son volume minimum et siégait juste au niveau de l'épine iliaque antéro-supérieure gauche. La malade consulte un médecin qui diagnostique un rein flottant. A cette époque la malade remarque quelques troubles urinaires, mais jamais d'anurie véritable et après les crises jamais de débacles d'urine claire ou purulente. La malade pendant les crises observe une diminution assez notable des urines. De claires qu'elles étaient habituellement, les urines sont troubles avec dépôt blanchâtre.

Mariée en 1900.

Jusqu'en *novembre* 1903 les crises se répètent à intervalles irréguliers. Il semble en suivant l'évolution de la maladie que les crises se soient rapprochées et que leur durée et leur intensité aient augmenté d'une façon croissante. Les médecins consultés la soignent, qui pour rein flottant, qui pour péritonite tuberculeuse, un dernier enfin croit à une pyonpéhrose, lavements. Traitements anodins d'expectation. Enfin morphine.

En *novembre* 1903, crise qui a duré plus d'un mois. Douleurs constantes avec paroxysmes. Même cortège symptomatique. La malade maigrit beaucoup. Puis tout se calme, et la malade pendant 3 mois jouit d'un parfait bien être, vaque à ses occupations, mange et digère comme une personne en bonne santé : elle ne souffre plus.

Vers le 20 *février* crise très violente. La malade est obligée de s'aliter. Les coliques particulièrement violentes lui arrachent des cris : les piqûres de morphine ne la calment plus. Durant les cinq jours qui

précèdent son entrée à l'hôpital, elle vomit continuellement. Constipation d'abord puis diarrhée séreuse sans meloena. Elle entre à l'hôpital très faible, vomissant quotidiennement surtout le soir vers minuit et comme elle est au régime lacté, elle vomit de la bile, de l'eau, pas de lait caillé. Les vomissements ont lieu 5 à 6 fois par jour vomissements verdâtres, si bien qu'elle ne prend en définitive aucune alimentation, l'intolérance gastrique est pour ainsi dire absolue. Insomnie par suite des douleurs très violentes que rien ne peut calmer. Jamais aucun phénomène pulmonaire : ni toux, ni hémoptysie. *Vers le milieu d'avril* diarrhée noire durant 3 à 4 jours semblable à de la suie. Jamais de selles vraiment sanglantes. Après cette crise de diarrhée, bien-être. La malade urine environ 1/2 litre par jour. Depuis elle a quelquefois de la diarrhée.

Au mois de mai nouvelle crise plus violente de 10 jours de durée. La malade fait une éruption scabieuse très accentuée, et reste en médecine craignant de revenir en chirurgie. Elle revient le 17 *juin* amaigrie, souffrant, vomissant.

Etat actuel. — Malade très amaigrie. A l'inspection de l'abdomen : distension très légère. Pas de saillie du flanc droit.

A la palpation : légère sensibilité du ventre à gauche. Du coté gauche on sent une tumeur de consistance variable suivant les moments, dont le sommet se trouve à 4 ctm. du rebord costal inférieur gauche, et dont l'extrémité inférieure se perd insensiblement dans le pelvis.

Il semble que la partie supérieure soit plus dure, plus résistante. Un léger rétrécissement se sent très nettement au niveau de la partie moyenne du flanc gauche. La tumeur a environ 20 ctm. de haut, 9 à 10 de large.

A certains moments, la malade souffre, on voit alors la paroi gauche de l'abdomen se soulever de bas en haut, de l'hypogastre vers le flanc gauche et la région de l'hypochondre gauche et cela par un mouvement lent et régulier. C'est une onde péristaltique qui va de bas en haut et qui ne s'accompagne pas de gargouillements, lors de sa cessation.

Elle reparait environ toutes les 2 minutes. On sent parfaitement sous la main ces ondes montantes. Lorsqu'elle est ainsi dure et rigide, la tumeur est mobilisable transversalement. En laçant la main à plat, dans la fosse iliaque gauche, on sent d'abord grossir sous la main, la partie inférieure au niveau de l'épine pubienne gauche. Puis il semble qu'une première poche se contracte (A), la seconde ensuite (B) enfin tout s'affaisse. Pas de sonorité exagérée dans la fosse iliaque droite.

Toucher vaginal. — Utérus en rétroversion. On sent dans le cul-de-sac antérieur et latéral gauche, au moment où la tumeur grossit, une masse énorme occupant toute cette partie, dure et tendue. Elle s'affaisse ensuite tout comme la tumeur abdominale.

Toucher rectal. — Aussi loin que le doigt puisse s'enfoncer, le rectum est libre.

Insufflation du gros intestin. — La masse ne change pas tout d'abord, puis tout d'un coup, colon transverse et cœcum se dessinent ; en arrière de la masse, en dehors d'elle, le colon descendant se marque avec une sonorité différente,

Insufflation de l'estomac. — Estomac normal : grande courbure ne descendant pas plus bas qu'une ligne passant par l'extrémité antérieure des dixièmes côtes.

Foie normal. Rien au poumon. Cœur normal. Pas d'albumine ni de sucre dans les urines. Micropolyadémie dans l'aine. Pas de phlébite ni d'œdème des jambes.

Appareil génital. — Réglée à 17 ans. Bien réglée jusqu'en novembre 1903. Depuis cette époque suppression des règles. Pas d'enfants. Pas de fausses couches.

Diagnostic. — Invagination chronique du grêle.

Laparotomie le 20 juin par M. Ricard. Aide : M. Gernez. Incision médiane sous-ombilicale.

Immédiatement, la main plongée dans la fosse iliaque gauche tombe sur une masse volumineuse que l'on extériorise en partie : c'est l'intestin grêle. Cette masse volumineuse comme un bras d'adulte, n'étaient ses connexions, serait prise pour le gros intestin distendu. A la partie supérieure, profondément, contre la colonne vertébrale, on voit le bout supérieur du grêle qui pénètre dans la tumeur. La gaine diminue progressivement de calibre à sa partie inférieure. En haut, on voit une sorte de cylindre dans lequel s'enfoncent des vaisseaux mésentériques et le grêle qu'il est difficile de trouver. Après libération d'adhérences, on le trouve accolé à la paroi abdominale postérieure, il semble continuer la quatrième portion du duodénum. On sent une masse énorme à la partie supérieure de la tumeur, on essaie vainement de désinvaginer par expression : on craint de rompre les adhérences très étendues du collet. Avec des pinces courbes on fait tant bien que mal la coprostase de la partie inférieure de la gaine à l'endroit où l'intestin paraît sain, on fait de même pour la portion transverse du duodénum très distendu, et on fait une entéro-anastomose entre ces deux portions du duodénum et du jéjunum. Un peu de liquide clair s'épanche dans le péritoine, on fait une toilette soignée, on laisse deux drains en canon de fusil.

Sérum intra-veineux. — Durée de l'intervention avec anesthésie comprise : 30 minutes. La malade est très faible après l'opération. Pouls à 120.

Suites des plus normales, la malade ne monte que deux fois à 37°5.

Le 27 ablation des drains. Le 29 ablation des fils. La malade urine 1.500 gr., boit du lait, mange le huitième jour des aliments solides et va parfaitement bien. Malgré nos avertissements, elle sort le 21 juillet. Le 17 août la malade m'écrit qu'elle a souffert et vomi : elle reviendra en octobre dit-elle. Ses souffrances et ses vomissements ont apparu subitement. Le 3 septembre les douleurs, la tumeur, les vomissements, tout a reparu. J'écris à la malade de revenir, elle rentre à l'hôpital le 5 septembre. Elle pèse 72 livres et revient parce que les crises réapparues depuis le 15 août sont très violentes. La figure est pâle, les yeux excavés, les traits sont tout à fait tirés durant une crise douloureuse qui se produit sous nos yeux. Cicatrice légèrement chéloïdienne. Ventre ballonné. En examinant le ventre uniformément distendu, on ne perçoit rien de spécial, sauf de légers froissements comme des frottements péritonéaux lorsqu'on palpe la région sus-ombilicale. Tout à coup on voit se dessiner deux saillies. L'une juxta-ombilicale de la grosseur du poing, piriforme, en ovale, allongée. L'autre comme un gros saucisson à concavité supérieure, dont la limite supérieure remonte à peu près à un bon travers de main de l'ombilic (8 cm. de haut, 20 cm. de long). Cette saillie grossit après la première et ses ondulations semblent marcher de droite à gauche, alors qu'elles paraissent se diriger en sens contraire dans la tumeur juxta-ombilicale. Il n'y a ni borborygmes, ni gargouillements terminant la crise. La douleur est aiguë, violente, pongitive, non suivie de vomissements. La main posée à plat sur la tumeur, on sent comme une sorte de froissement, on dirait d'un corps volumineux glissant à frottement sous elle. Constipation. La malade meurt dans la nuit du 8 au 9 septembre, à minuit elle ressent une douleur atroce, à 7 heures du matin elle était morte.

Autopsie le 10. — Une anse énormément distendue part de l'hypochondre gauche, descend en diagonale dans le flanc gauche, traverse horizontalement la région ombilicale (adhérences pariétales qu'il faut sectionner) et remonte par un trajet presque rétrograde pour se terminer par un renflement cylindrique dans la partie médiane de l'abdomen, en semblant s'enfoncer dans la profondeur. Il semble à première vue qu'il y ait là comme un rétrécissement net, tant est différent l'aspect de cette anse et celui des anses grêles qui lui font suite. On dirait d'une figure de la dilatation idiopathique du colon comme nous en avons vu dans le travail de notre maître et ami Duval. En haut, une surface lisse d'adhérences déjà anciennes semble fusionner en une seule masse le colon transverse qui est petit et la partie supérieure de l'anse intestinale distendue qui offre là son maximum de dimensions : comme une grosse tête de fœtus. Le petit bassin est complètement rempli d'un

liquide café au lait clair avec des grumeaux blanchâtres. Des adhérences relient la grosse anse transversale à la fois aux parois gauches du petit bassin (S iliaque), au grand épiploon et à la paroi antérieure de l'abdomen. La péritonite est généralisée. 2 litres environ de liquide. Estomac : dilaté, distendu par un liquide brun chocolat. Pylore difficilement reconnaissable. *Rapports du colon transverse normaux.* Il est très adhérent à la masse supérieure de l'invagination qui est grosse comme deux poings. Arrièrecavité des épiploons libre. Duodénum distendu admettant la main, rempli de liquide café au lait jaune clair à 15 ctm. du pylore on sent dans le duodénum (portion prérénale) une masse mobile, grenue, de la grosseur d'une noix donnant la sensation d'un lipome libre, mais ne pouvant dépasser une certaine limite en haut et en bas. Quantité énorme de ganglions de diverses grosseurs dans le mésentère et le méso-colon transverse. *Gaine séreuse.* — Adhérences multiples. On ne peut apercevoir le collet de l'invagination et il faut absolument disséquer les adhérences qui tantôt sont des espaces celluleux clivables, tantôt des adhérences fibreuses, charnues. A la partie supérieure du collet invaginé, il est même difficile de différencier les tuniques musculaires intestinales des adhérences (on ne s'en rend compte que par le clivage). Les adhérences sont également très solides entre le bout terminal du duodénum, l'anse du jéjunum où on a pratiqué la bouche, le mésentère et le bord adhérent de l'anse dilatée faisant suite à l'invagination. La surface de l'anse descendante engainante est très ecchymotique et d'une couleur brun marron tranchant nettement sur la couleur des autres anses intestinales. La partie supérieure et gauche de la tumeur est particulièrement adhérente à l'angle splénique et comme recouverte par un gros paquet d'épiploon lui formant capuchon. Dans la dissection de ce magma d'adhérences lardacées, on rencontre de gros vaisseaux à direction supérieure, vestiges de vaisseaux mésentériques. *Les perforations.* A la partie postérieure et supérieure de la tumeur, en arrière, près du coude splénique du colon transverse, à environ 20 centimètres du collet, on voit une ulcération de 50 ctm. laissant sourdre un liquide café au lait absolument semblable à celui qui remplit l'anse dilatée. Une autre perforation large comme une pièce de 2 francs siège près du bord adhérent de la gaine à 4 ou 5 ctm. de la première et au-dessus d'elle. *Bouche d'anastomose.* Située à 10 ctm. à droite et en bas de la partie supérieure de l'invagination elle laisse très facilement passer 2 doigts. La partie du grêle sous-jacente à l'anastomose est distendue par des gaz, mais il y a une différence assez considérable entre elle et l'anse sus-jacente à la bouche (terminaison de la gaine invaginante). La bouche semble se déverser en entier dans le bout inférieur de la gaine qui est vertical et forme avec la par-

tie inférieure du grêle oblique en bas et en dehors un angle de 35 à 40°. Les tuniques intestinales mesurent de 5 à 6 mm. d'épaisseur. A l'ouverture de la gaine, on voit le boudin invaginé noirâtre, recourbé, à concavité droite, avec un orifice en vulve et une ulcération transversale sise à 6 ctm. de l'apex. Deux ulcérations sur la gaine ; à 25 ctm. de l'apex, un énorme polype presque sessile gros comme le poing obstruant la lumière intestinale.

Résultat de l'examen : 1° Adénomes ; 2° hypertrophie énorme de la musculeuse. Foie gras, anémique. Poumons sains. Organes génito-urinaires sains. Reins blanchâtres.

III. — Invaginations de l'intestin grêle.

5. Barthel. — *Journ. Hebd. de Méd. de St-Pétersbourg.* n° 36, 1877. *Centralblatt f. Chir.* n° 5, 1878. — Individu mort avec symptômes d'étranglement interne, à 80 ctm. au-dessus valvule Bauhin, anse intestinale d'à peu près 17 ctm. de long invaginée. *A son extrémité supérieure un fibro-myome sous muqueux de la grosseur d'un œuf de pigeon et formant soupape. Au-dessus l'intestin est fortement distendu par des gaz et des matières alimentaires.*

6. Pohl. — *Præger med. Wochenschrefft* n° 21, 1883 und *Centralblatt fur Chirurgie* n° 30, p. 486, 1883. — H. 32 ans journalier. Robuste. 11 *ans auparavant*, il avait ressenti au moment où il s'agenouillait pour ramasser une pierre tombée d'un wagonnet, une si violente douleur dans le bas ventre, qu'il dût s'aliter. Vomissements bilieux. Ballonnement du bas ventre. Constipation absolue. Puis vomissements fécaloïdes. Péritonite circonscrite avec exsudat. Amélioration. La tumeur résistante dans la région iléo-cœcale disparaît. Evacuation normale de l'intestin. Malgré tout le malade reste très affaibli, son rétablissement demande 6 mois. *Pendant les* 11 *années suivantes, selles irrégulières* à chaque irrégularité de régime, réapparition des douleurs, du météorisme. Vomissements bilieux. Tous les accidents cessent avec l'apparition d'une selle copieuse. Ces accidents ne durent jamais plus de 2 à 3 jours. Dans la nuit du 12 au 13 oct. 1882, après avoir mangé une saucisse, le malade est repris de douleurs. Météorisme. Pas de selles pendant 7 jours. Entre à l'hôpital le 23 oct. 1882. Météorisme avec saillie très accentuée de quelques anses intestinales. Dans la région iléo-cœcale une tumeur volumineuse (grosseur du poing et plus) mate, résistante. Vomissements bilieux, fièvre qui cesse le 3e jour. Lavements amenant de petites évacuations

insignifiantes. — Le 29 *oct.* : vomissements fécaloïdes. Météorisme. Collapsus. Mort.

Autopsie. — Cavité abdominale distendue contenant plusieurs litres d'une sérosité purulente. Sans gaz libres. Péritoine injecté, dépoli, ecchymotique par places. Lamelles d'exsudats fibrino-purulent, duodénum, jéjunum et 3/4 supérieurs de l'iléon dilatés, 1/4 inférieur de l'iléon raccourci 30 ctm. Gros intestin peu météorisé. Invagination des 3/4 supérieurs de l'iléon dans le 1/4 inférieur. La gaine invaginante a 30 ctm. Distendue. Hypertrophie de la musculeuse. Muqueuse épaissie et rouge. Séreuse également hypertrophiée. Deux ulcérations auprès de l'insertion du mésentère, l'une ayant 8 ctm., l'autre 3 ctm., toutes deux ayant une direction perpendiculaire à l'axe de l'intestin. Anse invaginée est large de 24 ctm. Adhérences très solides entre les cylindres moyen et interne.

7. Turner et Whipman. — *Lond. Clin. Soc.* 9 janvier 1891. — Ellen M. 29 ans. Le 29 *janvier* 1890. Indigestions depuis plusieurs années. Bon fonctionnement intestinal jusqu'à il y a 3 semaines. Douleurs lombaires en 1889. Trois semaines avant son entrée, durant un accès d'influenza douleur très aiguë dans la région de l'ombilic, durant 10 minutes, et transfixiante. Elle vomit ensuite fréquemment les liquides ou les solides qu'elle prend. Le 28 *janvier*. Selle normale : douleur aiguë au niveau de l'ombilic, et de la région lombaire droite, douleur semblable à celle qu'elle a ressenti au commencement de sa maladie. Lèvres rouges et fuligineuses, teint coloré. Peau sèche. Langue humide, légèrement saburrale. Insomnie. Agitation. Météorisme assez prononcé, sensibilité particulière du côté droit du ventre. Pouls à 96 bien frappé. Lavement d'eau savonneuse chaude, évacuation de sang noir, fluide, odeur repoussante. Laparotomie. Sérosité louche. Sur la ligne médiane anse intestinale grêle fortement distendue, volvulus par torsion autour de l'axe du mésentère, boucle à son voisinage. Il fallut toucher à cette anse distendue, il se fit une déchirure de la séreuse tendue, sur presque la 1/2 de sa circonférence. On détord le volvulus et suture la déchirure, deuxième volvulus plus haut simplement autour de l'axe du mésentère, détorsion. A un examen plus approfondi de l'hypochondre droit, on trouve une invagination du grêle. Pas de difficultés de réduction, 9 pouces d'intestin grêle, presque noir, la séreuse en est cependant encore brillante. On hésite à l'enlever, vu l'état général on referme après lavage au sublimé 1/20000, drainage. Le 30 mort.

Autopsie. — Péritonite, adhérences à 16 pouces du pylore, épaississement des tuniques de l'intestin immédiatement au-dessous, sur une longueur de cinq pieds, intestin très noir comme contusionné. Presque apparence gangréneuse. A l'ouverture, polype muqueux de la grosseur

de la première phalange d'un pouce d'adulte siégeant au commencement de la portion malade de l'intestin.

8. Lockwood. — *London Path Soc.*, 3 mai 1892. — Femme de 30 ans. Invagination de 3 pouces de long à 2 pieds 1/2 du cœcum. Laparotomie pour obstruction intestinale. Tentatives de désinvagination infructueuses. Résection. Abouchement des deux bouts à la peau. Polype globuleux de 3/4 de pouces de diamètre composé de tissu fibreux avec un noyau calcifié au centre, situé un peu au dessus de l'invagination. Le mésentère ayant été entraîné dans l'invagination par le cylindre invaginé, avait attiré la tumeur contre la paroi abdominale postérieure.

8 *bis*. Parizeau — *Union Méd. Canada*. Montréal, 1905, t. XXXIV, p. 89-92. — J., fille de 14 ans, entrée le 31 mai. Signes d'obstruction, constipation opiniâtre de 8 jours. Tout cède à l'entéroclyse, suivie de diarrhée abondante. Pendant 7 ou 8 jours selles quasi quotidiennes, bon état général. Vers le 13 juin amélioration notable, l'abdomen diminue d'une façon notable, les douleurs cessent, les selles sont moins fétides. On fait le diagnostic d'appendicite, car on sent dans la fosse iliaque droite partie basse, une masse ferme mal définie à peu près indolore. — Le 18 *juin*. Laparotomie. Cœcum et appendice sains. Plus bas vers le ligament de Poupart masse faisant saillie dans la fosse iliaque, mais contenue en grande partie dans le petit bassin : invagination. Elle paraît tout d'abord ancienne à cause des adhérences du pourtour de l'anneau, d'un blanc nacré, dures, résistantes, nettement fibreuses. On retrouva dans l'histoire de la malade une crise absolument identique à celle de juin dernier qui se serait produite sept ans auparavant et se serait terminée comme celle-ci paraissait vouloir le faire au moment de l'intervention. Il parait évident que ces deux crises procédèrent d'une même cause. L'intestin invaginé lors de la première attaque s'étant obstrué par suite d'engouement, d'engorgement de ses parois, n'aurait pas subi une constriction assez ferme pour supprimer dans le boudin invaginé la circulation. Grâce à la persistance de celle-ci, le dégorgement se serait fait une première fois comme il s'est opéré la deuxième, rendant à nouveau possible la circulation des matières fécales, surtout à l'état liquide. Résection intestinale. Anastomose termino terminale. Guérison. Sur la pièce réséquée, perméabilité partielle du boudin invaginé, parfaite intégrité de la portion réséquée de la gaine aussi bien que du bout invaginé.

9. Haasler. — *Observation I.* — H. 15 ans. 14 *mars* 1892 Douleurs aigues. Vomissements. Faux besoins d'aller à la selle, la troisième journée perd 1 litre de sang. Opium. — 15 *avril*. Selles sanglantes, le malade rejette un morceau d'intestin. Amélioration. Bon appétit. Le bien-être

dure quelques semaines. — *Fin mai.* Douleurs, constipation. — 7 *juin* Vomissements. — 14 *juin.* Vomissements fécaloïdes. Tumeur comme un œuf, mobile. Le malade est très mal. — *Le* 30 *juin. Anus contre nature.* — *Le* 13 *juillet. Résection.* Guérison. Le malade est revu en juillet 1902 bien portant. — *Examen de la pièce.* 7 ctm. de long avec polype attaché au rétrécissement annulaire complet qui encercle l'intestin. Tout d'abord prise pour un polype, cette masse est reconnue comme un reste du morceau invaginé, dont l'autre partie a été rejetée dans les selles.

9 *bis.* **Dixon.** — *Interstate M. J.* St-Louis 1904, XI, 414-419. — D.M. fille 14 ans, il y a 5 mois douleur subite dans le ventre, évacuations glaireuses, douleur durant 3 jours. Pas de fièvre. Semblables accès 4 semaines après le premier. En mars 1904 durée de 4 jours, du 12 mars au 15 juin accès à intervalles d'abord de 2 semaines puis chaque jour. Selles sanglantes. Tumeur ombilicale. Gargouillements. Le 5 juin 1903, fortes douleurs, tumeur de 9 pouces. Opération, invagination de l'iléon 32 pouces, après réduction on trouve deux tumeurs dans la lumière de la portion invaginée grosses comme des olives, on les enlève par ouverture intestinale. Guérison. Polypes muqueux (fibro-adénomes papillaires) bénins.

10. Zuber. — *Bull. Soc. Anat.*, 1894, p. 187. — Laparotomie faite pour occlusion intestinale. On trouva un cylindre dur sur le trajet de l'iléon ; invagination intestinale qu'on essaya en vain de réduire par tractions ; déchirures s'étant produites, on fit la résection de toute la portion intestinale correspondant à l'invagination : on ne constate à l'intérieur rien de particulier, ni tumeur, ni polype qui ait causé cette invagination.

11. Albert. — *Wiener klinische Wochenschrift*, n° 26, 1896. — F., 40 ans, souffrant *depuis six mois* d'une façon intermittente de constipation et de diarrhée, constipation toujours accompagnée de fréquentes coliques. On ne sent nulle part de tumeur. Incision de la paroi abdominale au-dessus d'une hernie crurale droite. Aucun rapport entre la hernie et la sténose. En revanche, la main introduite tombe sur une anse intestinale et y sent une résistance en forme d'anneau. On pense à une invagination, on tente de la réduire complètement, mais comme on n'y réussit pas tout à fait on résèque tout le morceau d'intestin. A l'ouverture de l'anse réséquée, on trouve que cette résistance est produite par un myome sous muqueux, pédiculé, gros comme une noix, qui remplissant la lumière intestinale avait produit les symptômes de sténose et en même temps avait donné lieu à une invagination.

11 *bis.* **Dr D. M.** — *Intercolonial Med. J. of Australia*, 1904. *in*

Lancet May, 12, 1906, p. 1334. — Enfant de 9 ans. Depuis 12 mois douleurs et vomissements survenant par accès durant de quelques heures à un jour. D'abord toutes les semaines ou tous les 15 jours depuis le dernier mois elles reviennent chaque jour durant environ deux heures avec de courts intervalles de rémission. Selles toujours normales dans les derniers temps mais matières glaireuses. Purgatif : un prolapsus du rectum s'ensuit. Douleurs aigues rapportées à la région ombilicale et à l'épaule. L'ingestion d'aliments ne détermine pas d'accès, mais s'il y a ingestion de solides, la douleur devient plus forte ; gonflement à gauche et en bas de l'ombilic, tumeur mobile de consistance solide. On ne sent rien par le rectum. Après son admission à l'hôpital plusieurs accès douloureux dans la région sus-ombilicale, sueurs, pâleurs, refroidissement. Dans les accès les plus aigus un volumineux gonflement se dessine dans la région sous-costale gauche. Ce gonflement s'accroissait rapidement en volume et diminuait ensuite soit spontanément soit après l'administration de morphine. *Laparotomie exploratrice. On ne trouve rien d'anormal. On diagnostique rein mobile avec hydronéphrose intermittente.* On trouve après guérison le rein gauche mobile et on fait une néphrorrhaphie. En février 1905 on ramène l'enfant à l'hôpital pour de nouveaux accès douloureux. Pendant les accès une tumeur apparaît coïncidant avec la douleur. Un jour on sent trois tumeurs. Grand lavement. Guérison. En janvier 1906 même histoire. On sent dans le flanc gauche une tumeur mal délimitée. Lavement ne donne qu'une évacuation sanguine. Laparotomie. *Invagination de 4 pieds du grêle réduction.* On sent des masses dans l'intestin. Mort une heure après. *Tout le conduit gastro-intestinal excepté l'iléon renferme des adénomes sessiles ou pédicules au nombre de 41, les plus gros sis dans l'estomac.*

12. Ernst. Ritter Von Karajan. — *Wiener klinische Wochenschrift*, 1899, p. 219, n° 9. — H., 23 ans. En *juin* 1896, sans raison apparente. Douleurs abdominales. Mouvements péristaltiques des anses intestinales qui forment des « nœuds » s'avançant de gauche à droite, et comparés par le malade à des navets. Gonflement transversal sous-ombilical en forme de saucisson. Inappétence. Vomissements après les repas. Selles irrégulières. Les vomissements sont bilieux ; il n'y a jamais eu d'ictère. Traitement d'une durée de 4 semaines. — En *nov.* 1896, attaques plus violentes. Nodosités plus perceptibles. Après 6 semaines : guérison temporaire.

Juin 1897. — Etranglement d'une hernie congénitale. Taxés. Guérison. — *Octobre* 1897. Les crises douloureuses augmentent d'intensité et de fréquence. Elles se suivent à intervalles très rapprochés. Durée : 1/4 heure. Journalières. Les douleurs se localisent toujours au même

endroit. A maigrissement de 10 kgr. — 7 *mars* 1898, admis à la clinique, un peu de météorisme, à gauche sous l'ombilic, gonflement. Les jours suivants : malaises, vomissements. On voyait l'anse intestinale distendue, monter, augmenter de volume, puis tomber et s'affaisser après le lavement. — 18 *mars* 1898. Laparotomie. Anse intestinale hypertrophiée, de la grosseur du bras et répondant à la partie inférieure de l'iléon. Invagination de 5 ctm. de long sans réaction. Désinvagination. On sent dans la lumière intestinale une tumeur comme une noix et 10 ctm. plus haut une deuxième tumeur. On trouve encore quelques polypes en montant vers le jéjunum et le duodénum. Le duodénum et l'estomac sont libres. L'intestin grêle est hypertrophié et dilaté depuis la dernière tumeur la plus bas située jusqu'au duodénum. On enlève aussi huit polypes par cinq ouvertures, trois parties inférieures de l'iléon, deux parties supérieures du jéjunum. Il n'y avait que deux invaginations. Sort guéri le 1er avril. Revu le 26 juillet 1898, le 10 février 1899.

12 *bis*. **Roux**. — *Revue de la Suisse Romande*, 1905, p. 64. Communication à la Société de Médecine Vaudoise, 7 décembre 1904. — Quand on découvrit chez le malade le boudin invaginé aussitôt après avoir ouvert l'abdomen, on crut avoir trouvé la cause du mal. Pendant la résection au bouton de Murphy, l'opération d'une simplicité idéale faisait songer au chemin parcouru par la chirurgie intestinale, mais l'opération songea aussi à la multiplicité des adénomes : au moment de refermer l'abdomen, il voulut y jeter encore un discret coup d'œil. Il y avait deux invaginations semblables à la première, de nombreuses tumeurs flottantes à la partie supérieure du jéjunum non invaginé à cause de la fixité du ligament de Treitz, plusieurs rétrécissements cicatriciels étendus au-dessous des invaginations déjà mentionnées, puis enfin, tout au bas de l'iléon, *une quatrième invagination* de même étendue, mais sur un intestin « de lapin » vide, flasque, misérable. Il fallut en finir par une anastomose entre le haut du jéjunum (débarrassé au préalable de quelques tumeurs) et le milieu de l'intestin grêle après avoir excisé la tumeur grosse comme une fraise qui provoquait la quatrième invagination (L'observation *in extenso* n'a pas encore été publiée). Pendant les 10 ou 12 premiers jours qui suivirent l'opération, le malade semblait devoir guérir sans accroc. Actuellement il vit encore mais on craint pour le résultat final.

13. Von Eiselsberg. — *Observation XIII.* — H. 36 ans. Il y a 3 mois, coliques durant très peu de temps au début, durant ensuite plus longtemps, jour et nuit, indépendamment des repas. Depuis près de 3 semaines, il sent une anse intestinale gonflée qui change constamment de place. Selles dures obtenues par lavements. Météorisme. Reçu

le 17 juillet 1900. Homme très bien portant. Il n'y a qu'un léger météorisme. Beaucoup d'indican dans l'urine. Le soir de son entrée à trois reprises, coliques très aigues. On voit dans la région iléo-cœcale se dessiner une anse intestinale, et cela très nettement. Durée 1/2 minute, puis la résistance disparaît, l'abdomen est de nouveau mou et sans douleurs, à 1 h. 1/2 du matin. Douleurs très violentes : morphine. Le lendemain, huile de ricin, selle. La nuit suivante coliques atroces. Laparotomie latérale le troisième jour. Invagination de 12 ctm. de long. avec une tumeur à l'apex. Désinvagination facile et complète à la palpation. On sent une épaisse induration circulaire, à l'extérieur un sillon assez profond est marqué. Résection de 8 ctm. Suture axiale. Sort guéri le 19e jour. *Examen de la pièce.* 8 ctm. d'intestin grêle réséqué. Surface lisse et miroitante. Au milieu cicatrice serrée et circulaire avec épaississement de la séreuse. La paroi intestinale est épaisse et dure. Il est facile de voir à l'intérieur le rétrécissement constitué par une tumeur haute de 1 ctm. sessile en champignon, bien circonscrite. L'épithélium fait défaut : infiltration embryonnaire à petites cellules. La sous-muqueuse est composée de tissu conjonctif très épais. Infiltration semblable dans les autres parties de la musculeuse. Néoplasme (?) ou tuberculose (?). Revu en juillet 1902, il va très bien. Selles normales, plus de coliques. A gagné 18 kgs.

14. Boldt. — *Medical Record*, 13 janv. 1900, t. I, p. 80. — Cas qui fut pris pour une grossesse extra-utérine F. ayant des vomissements. On la croyait enceinte de 6 semaines. Sensibilité abdominale diffuse et croissante. Retard de 6 semaines. Avec douleurs abdominales depuis cette époque. Maximum des douleurs dans la fosse iliaque gauche. On trouve par le toucher vaginal un utérus plutôt gros et mou, accolée à sa gauche, une grosse masse pâteuse remplissant le cul-de-sac. Laparatomie. Péritonite, anse intestinale gangrenée dans le bassin. En l'ouvrant Boldt a trouvé une invagination due à la présence d'un polype de 7 pouces 1/2 sur 11 1/4.

15. Heaton. — *British Med. Journal* 1900, p. 1789, 22 déc. — Présentation d'une énorme invagination enlevée chez un enfant de 6 ans. Entérectomie. L'invagination avait 6 pouces de long et siégeait à la partie supérieure du jéjunum. L'apex était gangrené *Les tuniques moyenne et interne étaient intimement unies près du collet par de vieilles adhérences. L'enfant souffrait depuis trois mois.* Accès récidivants de coliques atroces avec vomissements, émaciation rapide. Pouls élevé. A la fin apparition d'une tumeur abdominale mobile. Un peu de constipation vaincue facilement par les lavements. Pas de mucus, ni de sang dans les selles.

16. Lawford-Knaggs. — Cas 2. *Lancet*, 1900, déc., p. 1573. — F.

29 ans. Entrée le 16 avril. *Début 5 semaines auparavant, brusquement.* Douleur intense dans la fosse iliaque gauche : diarrhée, vomissements. Le 6, aggravation des accidents. Reprise de son travail le 14 et de nouveau crise le 15 avril. Selles noirâtres comme de la poix et mucus. Contraction du muscle droit à gauche qui par instants s'élève d'une façon notable au-dessus de la surface de l'abdomen. Tumeur allongée de plusieurs pouces, étendue d'au dessus l'ombilic jusqu'au bassin. A la palpation, devient dure, plus nette, douloureuse, changements de consistance s'accompagnant de gargouillements. Submatité à son niveau. Par le toucher rectal on croit sentir la tête de l'invagination par l'intermédiaire d'un repli muqueux interposé. *Laparotomie médiane le 17 avril.* Grosse invagination du grêle derrière le muscle droit du côté gauche. La partie inférieure arrive en arrière au niveau du détroit supérieur, la tête siège dans la partie supérieure de l'abdomen. On ne peut l'amener au dehors que par la réduction qui se fit aisément par le taxis pratiqué de bas en haut. On sent une tumeur élastique, ferme, bosselée comme un œuf de poule libre et mobile dans la cavité intestinale, tout en étant attachée à sa paroi. Pas de congestion de l'intestin invaginé. Pas d'inflammation de la séreuse, mais une hypertrophie générale des parois intestinales au-dessus et au dessous de la tumeur. Incision de l'intestin (1 pouce). Ablation de la tumeur qui a un pédicule comme le pouce. *Guérison.* La tumeur est une masse graisseuse, lobulée, recouverte de muqueuse présentant une surface ulcérée de 1 ctm. de diamètre environ.

17. Sternberg. — *Wiener klin. Wochenschrift*, 1901, n° 42, p. 1043. — Homme de 44 ans ; reçu le 2 juin 1899 pour une diarrhée rebelle. Depuis six semaines diarrhée et douleurs abdominales. Depuis un mois amaigrissement notable. Il y aurait eu du pus dans les selles. Actuellement abdomen un peu distendu. Au-dessous de l'ombilic, dans la région hypogastrique, tumeur dure, très douloureuse qui semble être une anse intestinale grêle, selles brûnatres, très liquides et sanglantes. *Autopsie* : au niveau du jéjunum douze tumeurs polypiformes, de la grosseur d'une noix environ, à surface irrégulière ; ces tumeurs sont sous-muqueuses, recouvertes en partie par la muqueuse intestinale, mais pour la plupart ulcérées à leur extrémité libre. A la coupe ; tumeurs composées de nodules durs, blanchâtres, de la grosseur d'un petit pois ou d'un haricot ; le reste de l'iléon et le gros intestin n'en contiennent pas. Entre le jéjunum et l'iléon se trouve une invagination intestinale, après ouverture de l'anse engainante on voit que l'anse engainée porte à son extrémité une tumeur nécrosée, en tous points semblable aux autres tumeurs du jéjunum. Sur un autre segment plus central du jéjunum, autre invagination longue de 5 centimètres, là

encore tumeur pédiculée au sommet de l'anse engainée. Au niveau de ces deux invaginations la muqueuse des anses engainées, est très œdématiée, injectée et en partie nécrosée. La muqueuse de l'iléon présente en différents endroits de petites ulcérations de la muqueuse qui est partout œdémateuse et injectée. Ganglions rétro-péritonéaux et mésentériques augmentés de volume et gris rougeâtres à la coupe. A la base du poumon droit métastase néoplasique ; les reins et le foie montrent des lésions de dégénérescence amyloïde avancée. Examen histologique : Sarcome alvéolaire de la sous-muqueuse du jéjunum ; métastase dans le poumon droit.

18. Dowd. *New-York academy of medicine*. 9 déc. 1901. *Med. Rec.* 1901, p. 1032. Enfant bien portant jusqu'en *mai*. Commence alors à souffrir de douleurs abdominales. En *juillet* il a perdu ses forces depuis les 10 derniers jours. Constipation depuis. *Invagination au milieu de l'iléon. Une plaque de gangrène avec perforation après manipulation. Resection de 2 pouces d'intestin grêle. Enterorhaphie circulaire. Guérison.*

18 *bis.* **Rochard.** — *Revue de thérapeutique* 1905, p. 85. — Cordonnier, 66 ans, entre le 11 sept. 1904, dans le service de M. Caussade pour troubles de l'estomac mal définis. Il souffre depuis cinq mois de l'abdomen. Les digestions sont longues, pénibles avec ballonnement du ventre, oppression, régurgitations acides. Ethylisme. Il accuse une légère douleur à la région épigastrique, douleur qui s'exacerbe par la présence des aliments qui parfois sont vomis. L'estomac est un peu dilaté. Constipation. Artériosclérose. Rétrécissement aortique, autres appareils normaux. — Le 23 *septembre*, après une garde robe, il est pris d'une syncope suivie d'une douleur vague dans l'abdomen, douleur qui disparaît bientôt. Le 26, les accidents réapparaissent. La douleur, d'abord légère, augmente progressivement et se localise au niveau de l'hypochondre droit. Son acuité est telle qu'elle nécessite une injection de morphine. Température le soir 38°3, pouls continuant à être plein et régulier. Le 27. Douleur a diminué, vomissements presque continus. Pouls a changé : petit, dépressible, à 140.

Vomissements semblant commencer à prendre l'odeur fécaloïde. Pas le moindre ballonnement du ventre qui est souple, ne présente pas de défense et quoique douloureux, ne donne aucun renseignement précis sur le siège de la douleur.

Selle vers 8 heures du matin.

A midi laparotomie. Estomac et appendice sains. à 0 m. 75 environ de la valvule iléo-cœcale boudin d'invagination irréductible. Résection, entéro-anastomose latérale. Mort.

Examen de la pièce. — Boudin formé par les cylindres invaginés sur une longueur de 20 ctm. Au niveau même du collet du cylindre externe de l'invagination, existe une petite tumeur dure, sphérique, du volume d'une petite noix. C'est un néoplasme intestinal.

Cette tumeur n'est pas engagée dans le boudin et se trouve du côté de l'estomac, c'est-à-dire au-dessus de l'obstacle.

19. Mouchet (de Sens). — *Bull. Soc. Anat.* 1902, p. 885. — Homme 68 ans, atteint depuis plusieurs années de troubles digestifs, constipation opiniâtre et de temps à autre véritables crises d'obstruction intestinale. Dans les derniers mois, les symptômes s'étaient aggravés : arrêt des matières et des gaz pendant un à deux jours, vomissements ; puis un retour apparent à la santé. Pendant une crise violente accompagnée de vomissements bilieux, d'arrêt des gaz, je constate avec le ballonnement de l'abdomen une tuméfaction douloureuse dans la fosse iliaque droite. Laparatomie médiane, invagination récente du tiers inférieur de l'iléon, et au-dessous dans le bout inférieur une tumeur molle, régulière, du volume d'un petit œuf de poule. L'invagination est facilement réduite et j'incise l'intestin sur la tumeur. Celle-ci est mobile, fixée au bord mésentérique par un pédicule que je lie ; la tumeur est extraite, et l'incision de l'intestin refermée. Distension de l'intestin extrêmement prononcée au-dessus de l'invagination, proportions comparables, sans exagération, à celles d'une carafe ordinaire sur une étendue de 20 à 30 ctm. Huit jours après le malade succombe à la paralysie intestinale qui a persisté malgré la création d'un anus médian 30 jours après l'opération. *Examen de la pièce* : tumeur assez régulièrement arrondie, volume d'une mandarine (11 ctm. de circonférence). En un point de sa surface, régulièrement lisse partout ailleurs, se trouve une zone déprimée, présentant l'aspect d'une sorte de hile, d'où sort à peine une tige molle jaunâtre de 1 ctm. de diamètre, poids 30 gr. : à la coupe, masse molle, non fluide, jaunâtre, opaque, homogène, dans laquelle le doigt ne laisse pas d'empreinte. Çà et là ébauches de cloisons très minces et blanchâtres. Dans l'ensemble on dirait la coupe d'une pomme de terre cuite à l'eau. Surface de section huileuse. Capsule uniformément mince. Histologiquement : lipome pur.

19 *bis*. Dixon. — *Interstate M. J. Saint-Louis*, 1904. — XI, 414-419. — M. F. 8 ans, souffre depuis deux semaines douleurs, vomissements, constipation. On sent tumeur, opération, on réduit une invagination de 14 pouces. Pas d'altération des parois intestinales ni du mésentère, 14 mois après récidive, invagination de 12 pouces réduite, le mésentère fut plissé et sa plicature assurée par des sutures, il y a cinq ans de cela, l'enfant est très bien.

20. F.-C. Wallis. — *Lancet*. London, décember 1903. — F. 32 ans.

entrée 14 avril 1903. En bonne santé jusqu'en mai 1901. Jamais de diarrhée. Selles normales. — *Début brusque en mai* 1901. Douleur des plus aigues dans l'abdomen (sans que la malade puisse la rattacher à une cause quelconque. La douleur revêtait le caractère de coliques mais ne fut pas assez vive pour forcer la malade à s'aliter, jusqu'à la fin de la semaine. Les attaques devinrent plus fréquentes et les vomissements commencèrent. L'ingestion d'aliments excitait les coliques et était toujours suivie de vomissements. Au dire de la malade, il lui semble que quelque chose tourne et se tord dans l'estomac, et rapidement le vomissement suit. Cette attaque dura 3 semaines. Après elle fut parfaitement bien jusqu'en août 1901, nouvelle attaque. Septembre 1901, nouvelle attaque. Ces attaques ressemblaient à la première, sauf que la constipation était absolue durant trois ou quatre jours. Lorsque les intestins fonctionnaient, un mieux se faisait sentir, et l'accès prenait fin. Au début de l'accès pas de constipation, mais des douleurs et des vomissements la précédant de trois ou quatre jours. Mieux sensible jusqu'en juin 1902. Juin 1902 autre attaque. Depuis, plusieurs moins violentes, mais toutes semblables comme caractère à la première. Jamais de sang ni de mucus dans les selles. Jamais de ballonnement du ventre, la pression n'accroit ni ne diminue la douleur. Pas de tumeur. Admise pour un autre accès de douleur le 22 avril 1903, vomissements plus ou moins continus, teintés de bile. Ventre souple et indolore à la pression (cet état existait durant tous ces accès). Le 25 on sent une masse diffuse à gauche et en bas de l'ombilic. Le 25 sous le chloroforme, on sent une grosse masse mobile dans la région ombilicale gauche. Laparotomie médiane sous-ombilicale. Invagination siégeant seulement sur le grêle. Essai infructueux de désinvagination. La longueur de l'invagination s'élevait à trois pieds six pouces. Le bout proximal était considérablement distendu. En attirant l'invagination au dehors de l'abdomen le bout distal se déchira comme une feuille de papier buvard humide, près de la tête de l'invagination. Cette portion distale était très enflammée. Entérectomie. Bouton de Murphy avec anastomose termino-terminale. Sutures de Lembert de renfort. Fermeture de la brèche mésentérique. Durée une heure. Pouls 120 à la fin. Lavements alimentaires durant deux jours. Le troisième jour petites quantités de tisane d'orge par la bouche, deux selles bien moulées. — Le 15 *mai*. Trois semaines après l'opération, la malade eut un accès de coliques semblable à ceux dont elle avait souffert auparavant. Coliques paroxistiques avec périodes d'accalmie. Chloroforme, palpation abdominale. On sent le bouton que l'on pousse dans le bassin, mais je ne pus l'atteindre par le rectum. Rien ne passe, les douleurs continuent. — Le 18 *mai*. Radiographie, on voit le bouton sur

le bord externe du muscle droit. — Le 19 *mai*. Réouverture de l'abdomen, le bouton est à quatre pouces au dessus de la valvule iléo-cœcale; on ne peut le faire passer dans le colon. Incision longitudinale de l'intestin, ablation du bouton. — Le 10 *juin*. La malade quitte l'hôpital. Revue en novembre en parfait état.

Examen. — 26 pouces 1/2 de grêle forment la tunique externe d'une invagination qui a été en grande partie réduite. Un double cylindre de 18 ctm. reste maintenant invaginé. La pointe ou tête de l'intussusceptum est très rouge et épaissie (enflammée, œdémateuse). Le cylindre invaginé est très épaissi. On voit bien l'attraction du mésentère dans la gaine. La tunique externe est considérablement dilatée et irrégulièrement épaissie par places. Çà et là on voit des vaisseaux congestionnés, à 8 ctm. du bout inférieur existe une ouverture de 2 ctm. de diamètre qui semble avoir été faite par déchirure (irrégularité de ses bords), au microscope l'intestin près de cet orifice est par places tout à fait sain, par autres œdématié et infiltré de cellules rondes. Dans l'intervention, avant la section du mésentère, la tête de l'invagination était tout près de cette partie enflammée de l'intestin, qui se déchira lorsqu'on sortit l'invagination hors l'abdomen, mais après la résection, l'invagination glissa en arrière dans la position qu'elle occupe actuellement bien qu'en place il fut tout à fait impossible de la réduire.

21. Mauclaire. — *Gongrès Gynécologie Obst. et Pédiatrie*. Rouen, 1904 (compte rendu, p. 676). H... B., 15 ans, entré le 27 décembre 1903. Hôpital Dubois, a présenté déjà il y a 18 mois, une crise d'occlusion abdominale avec selles sanguinolentes, vomissements fécaloïdes, etc... Cette crise a duré 8 jours et la guérison spontanée survient sans crise nouvelle jusque il y a 8 jours. A ce moment survinrent du ballonnement du ventre, des vomissements porracés et une nouvelle hémorragie intestinale. Le ventre est un peu ballonné, on sent une masse sur la ligne médiane entre l'ombilic et la symphyse ; elle est allongée un peu obliquement en bas et à gauche, et collée profondément sur le rachis. L'état général est mauvais. Vomissements porracés, facies péritonéal, etc. Laparotomie médiane. L'ascite est sanguinolente. Sur la ligne médiane, on trouve le boudin d'invagination recouvert déjà de fausses membranes purulentes. Il siège sur l'intestin grêle, à 2 ctm. environ du cœcum ; il est collé contre le rachis et impossible à attirer hors du ventre.

Résection. — Entéro-anastomose latérale, l'entérorrhaphie circulaire paraissant difficile à faire profondément, étant donné la rétraction du mésentère. Mort 12 heures après. — *Examen de la pièce*. A la section du boudin d'invagination on trouve un segment d'intestin de 25 ctm.

en état d'invagination descendante. Pas de polype dans le boudin d'invagination, mais au niveau des points, intestinaux anastomosés, nous avions trouvé au cours de l'opération un petit polype de la muqueuse intestinale gros comme une noix.

22. Dubar. — *Observation due à l'obligeance de M. le Docteur Dubar professeur de clinique chirurgicale à la Faculté de Médecine de Lille.* — Elise D. : 50 ans, entre à la Charité le 1er août 1902 pour des phénomènes d'occlusion intestinale. Etat de prostration très accusé et ne répond que difficilement aux questions qui lui sont posées. Depuis un an environ, elle présente des alternatives de diarrhée et de constipation opiniâtre. Depuis 5 mois elle a des périodes de constipation de 7 à 8 jours qui cèdent à des doses assez fortes d'huile de ricin ou de sulfate de soude. Les purgatifs amenaient des débâcles considérables de matières fécales. Elles duraient 24 à 48 heures et étaient suivies de diarrhée pendant 3 ou 4 jours. Puis la constipation recommençait. Il y a un mois, elle a encore du prendre 60 gr. d'huile de ricin. A différentes reprises elle a présenté depuis 5 mois des vomissements verdâtres, d'ailleurs peu abondants, accompagnés de douleurs paraissant commencer à droite de l'ombilic et irradiant dans tout l'abdomen. Depuis la dernière débâcle, elle est restée très souffrante : le ventre était ballonné et sensible. Depuis 10 jours avant son entrée à l'hôpital, le ballonnement a toujours augmenté ainsi que les douleurs. Elle a vomi presque tous les jours, d'abord des matières alimentaires, puis des matières visqueuses, verdâtres ; enfin depuis 24 heures elle a des vomissements fécaloïdes. Très mauvais état général ; langue sèche : pouls petit, très fréquent, facies tiré, yeux excavés. Il n'y a pas de refroidissement des extrémités. Le ventre est très ballonné, particulièrement autour de l'ombilic et dans toute la partie supérieure. La pression détermine de la douleur partout et notamment une douleur vive en dehors et à droite de l'ombilic. Le diagnostic est occlusion intestinale portant très probablement sur la dernière partie du grêle et provoquée en raison de l'âge de la malade et de la marche lente et progressive par une tumeur. — *Opération.* Laparotomie médiane sous-ombilicale. Après avoir libéré quelques adhérences à la paroi et écarté l'épiploon, je découvre un paquet intestinal de la grosseur du poing, d'une consistance ferme que je libère de nombreuses adhérences de voisinage et que j'attire au dehors. Ce paquet appartient à l'intestin grêle et se trouve assez près du cœcum, car en l'amenant je vois apparaître le cœcum. — En l'examinant, il est facile de reconnaître qu'il s'agit d'une invagination. J'essaie de désinvaginer. Essais infructueux. J'essaie de sectionner les adhérences de la partie invaginée à la portion invaginante. Les adhérences sont intimes et anciennes. Il faut y renoncer.

Après avoir placé deux pinces d'arrêt, une au-dessus, une au-dessous de l'invagination sur l'intestin j'enlève toute la partie intermédiaire et je termine rapidement l'opération en réunissant les deux bouts sectionnés par un bouton anastomique de Murphy. Fermeture du ventre après toilette soignée du péritoine. Après l'opération, une légère détente se produisit. La malade eut plusieurs garde-robes abondantes. Le ventre était moins ballonné et à peine sensible. Mais le pouls resta très fréquent. Les substances ingérées ne furent supportées qu'en petite quantité, la majeure partie était rejetée. La température s'abaissa progressivement et la malade succomba dans l'épuisement et le collapsus, le 8 août dans la matinée. *Examen de la pièce*. La partie enlevée avait le volume du poing et une longueur de 15 ctm. Près de l'orifice inférieur, c'est-à-dire le plus rapproché du cœcum, on sentait avec le doigt un obstacle arrondi. Une sonde de femme introduite par l'orifice supérieur (boudin invaginé) ne pouvait atteindre le bout inférieur et était arrêtée à 9 cm. Ne pouvant détruire l'invagination, malgré des tractions très fortes, je fis une section le long du bord convexe de l'intestin opposé à l'insertion mésentérique. Je constatai au niveau de l'extrémité inférieure de la partie invaginée, la présence d'un polype dur, s'implantant sur un des côtés de l'intestin. Ce polype de la grosseur d'une forte noix, était renflé en massue et présentait un pédicule d'implantation de la grosseur du petit doigt. C'était évidemment lui qui avait entraîné la partie invaginée. La portion renflée, arrondie, bilobée à son extrémité libre, obstruait complètement la lumière de l'intestin : muqueuse intestinale au-dessus du polype était ramollie, friable sur une hauteur de 4 à 5 ctm. mais non ulcérée, polype formé d'un tissu blanc jaunâtre, fibreux recouvert par une muqueuse de 2 mm. environ d'épaisseur.

IV. — Invaginations iléo-cœcales.

28. Max Baur. — *Berliner klin. Wochenschrift* (obs. II, 15-22-29 août 1892). — H., 8 ans. Depuis longtemps troubles intestinaux. Ventre un peu ballonné, constipation. Depuis 9 semaines mai 1875 ventre plus ballonné, coliques intenses apparaissent sous forme de crises journalières, selles diarrhéiques rares, contenant quelquefois du sang. Amaigrissement. Cachexie. — Le 6 *juillet* à travers la paroi on voit les anses intestinales animées de mouvements péristaltiques. — Le 7 *juillet* fortes coliques : sang dans les selles. Diarrhée. Evacuations abondantes. Abdomen moins distendu. Le soir on sent dans l'hypochondre droit, se dirigeant transversalement dans la direction du colon

une tumeur en boudin du volume d'un avant-bras d'enfant, et cessant brusquement sur la ligne médiane. — *Le* 8 *juillet* (soir) la tumeur s'étend encore. — *Le* 13 *juillet*, insufflation. Alors que l'extrémité inférieure de la tumeur paraissait siéger au niveau de l'épine iliaque gauche, après l'insufflation, la pointe de l'invagination remonte plus haut. — 15 *juillet*. Fièvre, abdomen plus distendu, anses intestinales se dessinant sous la paroi. La tumeur transversale occupant la place du colon transverse a disparu, et ne se sent que sur le trajet du colon descendant. Pas de selles depuis le 13 juillet. — *Le* 19 *juillet*, insufflation d'air. Mort le 16 octobre 1875. — *Autopsie*. Dans le petit bassin, péritonite avancée. On ne découvre pas le cœcum. De la région iliaque droite, monte une anse grêle qui se dirige vers la ligne médiane et pénètre dans le colon. Elle est très épaissie. Dans le bassin, exsudat purulent avec matières fécales. *Le colon transverse et le colon descendant sont remplis par une tumeur en boudin* (l'invagination). *Le sommet de cette dernière correspond à l'S iliaque*. Le pylore est à l'entrée de l'invagination (collet). *Longueur :* 33 *ctm. dont* 17 *désinvaginables. Adhérences séreuses entre les cylindres moyen et interne*. L'apex est constitué par la valvule iléo-cœcale. *La gaine est perforée en trois endroits, près de l'insertion mésentérique*. Les deux ulcérations supérieures sont couvertes par la muqueuse de l'intussusceptum. L'inférieure est bouchée en partie par un bouchon fécal.

24. Decker. — *Bull. Soc. médicale de la Suisse Romande,* mai 1880, n. 105. — F., 58 ans ; *depuis onze mois accidents d'occlusion chronique ;* au-dessous des fausses côtes droites, tumeur bosselée, plus petite qu'une tête d'enfant nouveau-né, très mobile ; laparotomie, *on trouve vers la fin du colon transverse une tumeur dont la nature maligne ne paraît pas douteuse; le ventre est renfermé purement et simplement*. Mort cinq semaines après. A l'autopsie on constate une invagination iléo-cœcale avec une tumeur maligne de la valcule de Bauhin.

25. Max Baur, *loco citato*, obs. 3. — F., 34 ans. Débuts en juillet 1883. Violentes douleurs excruciantes dans les flancs. Au-dessus de l'ombilic tumeur à direction transversale sensible à la pression. Dès le début, vomissements violents après les repas. Une deuxième tumeur dans la partie gauche et inférieure de l'abdomen. — 13 *novembre*, la malade pèse 33 kgs. ventre très ballonné, deux tumeurs séparées : 1° 6 ctm. de large, allant de la crête iliaque à la symphyse pubienne à 2 ctm. à droite de la ligne médiane ; 2° à 2 ou 3 doigts au-dessous de l'arc gauche des côtes, sur la ligne parasternale formant un coude du côté droit au-dessus de l'ombilic. Ces tumeurs sont lisses,

élastiques, sensibles à la pression. Mates. Changent de consistance par instant et deviennent alors très dures. Pas de mouvements péristaltiques. Dans le flanc gauche, matité totale, à droite tympanisme. Corps utérin à droite. A gauche tumeur dure, immobile, douloureuse, s'étendant un peu à droite. Au toucher rectal : plusieurs tumeurs bosselées, irrégulières, du volume d'une noix, lisses. Selles molles, noires comme le goudron. — *Autopsie* : Péritonite. Distension du colon descendant, de l'S iliaque, de la courbure splénique et de la 1/2 gauche du colon transverse : *l'intussusceptum est formé du cœcum et de la 1/2 du colon transverse : l'apex est à l'anus, fusion avec le duodénum. Accolement des surfaces séreuses en regard. L'apex est constitué par la valvule iléo-coæcale. Nécrose de la muqueuse de la gaine.*

26. Trèves. — *In Intestinal Obstruction in oct. London*, 1884. — J'ai guéri par laparotomie et extirpation une invagination intestinale iléo-cœcale de petit volume et de type tout à fait chronique, associée à un *lympho-sarcome de l'intestin.*

27. Fleiner. — *Virchow's Archiv fur Path. Anat.* Bd. 101. 1885. — H. 52 ans. Depuis sept semaines, accès répétés de coliques avec vomissements et selles diarrhéiques sanguinolentes. Depuis quelques jours, coliques constantes et constipation. — *Le* 23 *novembre* 1884 : Dans le flanc droit, on sent une tumeur réniforme à grand axe transversal de 18 ctm. de long sur 8 de large. La surface en est lisse d'une consistance mollement élastique ; la tumeur est déplaçable dans toutes les directions, mais se laisse particulièrement refouler vers la profondeur de la cavité abdominale. — *Le* 9 *décembre*. Laparotomie (Czerny). Une tumeur couchée transversalement dans la cavité abdominale, se présente formée du *colon ascendant qui renferme une partie de l'iléon invaginé*; *l'invagination remonte jusqu'à l'angle droit du colon*. Désinvagination ; des adhérences fibreuses opposent une assez forte résistance. *A la tête de l'invagination se trouve une tumeur globuleuse avec une dépression centrale*; on la considère comme un squirrhe intestinal et on fait la *Résection*. 28 jours après le malade sort guéri. L'intestin réséqué comprenait une portion d'iléon, le cœcum avec l'appendice et une portion du colon ascendant ; la longueur de l'iléon réséqué atteignait 3 ctm. du côté convexe ; celle du gros intestin 7 ctm. du côté concave ; la longueur totale d'intestin réséqué était de 45 ctm. Dans la partie initiale du gros intestin, en face de la valvule de Bauhin est une tumeur de 4 ctm. 5 de diamètre, représentant à peu près la 1/2 d'une sphère et réduisant le calibre de l'intestin à une fente étroite. Correspondant à la tumeur une dépression ombiliquée se montre à la surface extérieure épaissie du colon ascendant et reçoit le bout du petit doigt. La muqueuse intestinale épaissie et fixée, recouvre la tumeur qui montre

à la coupe une ulcération en forme de T. Sur une coupe longitudinale on reconnaît quatre couches nettement séparables qui paraissent répondre à la muqueuse et à la sous-muqueuse, à la musculaire et à la séreuse; ces deux dernières paraissent considérablement épaissies. — *Examen microscopique :* Muqueuse et sous-muqueuse normales et seulement un peu infiltrées de petites cellules rondes. Dans la musculaire, la couche de fibres circulaires est seule, nettement délimitée; cette couche musculaire est séparée des couches séreuse et muqueuse par un tissu formé en grande partie de fibres musculaires lisses; la musculaire est infiltrée de petites cellules rondes. Quand à la séreuse, elle paraît envahie par un processus cicatriciel.

28. Max. Baur. *Obs. V.* — H., 13 ans, à 4 ans violentes crises de coliques. — *Décembre* 1885. Violentes douleurs dans le côté droit. — 18 *avril* 1886. Nouvel accès. Le siège des douleurs est au niveau de l'ombilic. Deux tumeurs. Vomissements fréquents. Selles fluides : une seule fois sanglantes. — 8 *mai*. Tumeur transversale sus-ombilicale, en boudin mobile, lisse. Pas d'ascite. Selles bien moulées. — 19 *mai*. On continue les lavages, tumeur plus ferme, violentes douleurs. — 21 *mai*. Aggravation des vomissements. — 22 *mai*. Laparotomie médiane. Anses météorisées.

I° *Invagination du colon descendant dans le colon transverse : désinvagination de* 15 *ctm.*

II° *Invagination iléo-cœcale irréductible. Résection. Suture axiale.* La partie réséquée est courbée et mesure 50 ctm. après suppression des courbures : 1 m. Adhérences des séreuses en regard. Apex formé par la valvule de Bauhin. Mort le huitième jour. Autopsie : péritonite.

29. Guillet. — *Bull. Soc. Anatom.* 1887. — H. 24 ans, entré 15 fév. 1887. A 18 ans, violentes coliques dans le ventre, constipation opiniâtre avec vomissements verdâtres très fréquents : abdomen surtout douloureux vers la fosse iliaque droite. Etat persiste six mois : le malade n'a rien remarqué du côté de l'anus, mais quelque temps après selles sanglantes. Depuis lors ces selles sanglantes ont continué, mais elles ne s'accompagnaient d'aucune douleur et n'étaient point suivies d'issue de tumeur au dehors de l'anus. Un an après nouvelle crise semblable à la précédente. Depuis, deux nouvelles crises : 1° trois semaines; 2° deux mois. Service militaire après ajournement d'un an. Deux bonnes premières années. Troisième année : dysenterie violente, réforme. Glaires sanguinolentes rendues quinze à vingt fois par jour pour la première fois il s'aperçoit d'une grosseur à l'anus sortant dans les efforts de défécation, réductible, ventre souple, non ballonné, indolore à la pression, sonore dans toute son étendue, pas d'induration ou

d'empâtement dans la fosse iliaque droite. Tumeur lobulée avec aspect de grappe de raisin sortant par l'anus : tumeur réductible, pédiculée. On en sent plusieurs autres. *Rectotomie linéaire par M. Guyon : curage du rectum* (30 *à* 40 *tumeurs*) *le* 24 *février*. — Le 28, vomissements, diarrhée, pas de selles sanglantes, douleurs légères dans le ventre qui n'est pas ballonné. — Le 3 *mars*. Mêmes symptômes mais ventre douloureux principalement dans la fosse iliaque gauche où il y a un peu d'empâtement. Pas de ballonnement. Mauvais état général. — Le 7 *mars*. Masse rougeâtre comme le poing hors l'anus semble formée par les parois rectales retournées sur elles-mêmes et en prolapsus. *A la surface de cette tumeur un grand nombre de petites productions polypeuses et à son sommet une tumeur pédiculée et lobulée du volume d'une petite noix analogue aux précédentes. Excision de la tumeur principale par M. Guyon, réduction et maintien avec tampons.* Etat général très mauvais ; diarrhée, vomissement, le soir le prolapsus se reproduit et est réduit. — *Le* 9. Nouveau prolapsus, nouvelle réduction. Mort. — *Autopsie*. Dans la fosse iliaque gauche, tumeur volumineuse en forme de boudin constituée par le gros intestin ; le reste de l'abdomen est occupé par l'intestin grêle non distendu et l'estomac dilaté. Pas traces de péritonite.

C'est une invagination comprenant le gros intestin et la partie terminale du grêle. En effet l'extrémité supérieure du boudin présente une dépression profonde, entourée d'un bourrelet circulaire dans laquelle pénètre l'intestin grêle, accompagné du mésentère et de l'épiploon. *Au niveau de sa pénétration dans le boudin, l'intestin grêle n'offre de lésion apparente ni du côté de la séreuse, ni du côté de la muqueuse ; il est peu serré et en exerçant de légères tractions sur lui, on le déroule aisément.* Plus haut, il renferme une petite quantité de matières fécales noirâtres et semi-liquides, mais ses parois sont saines. A 35 ctm. environ de l'anus une énorme tumeur du volume du poing fait hernie dans le canal intestinal, tumeur qui constitue l'extrémité inférieure du boyau précédemment décrit.

Cette tumeur a une coloration rougeâtre et sa surface extérieure présente tous les caractères de la muqueuse du gros intestin retournée ; on y remarque quelques productions polypeuses ; son extrémité inférieure, la tête de l'invagination offre à son centre une dépression de 2 à 3 ctm. au fond de laquelle on remarque l'orifice non dilaté de l'appendice iléo-cœcal ; en avant se voit la valvule iléo-cœcale dont les deux valves agglutinées dissimulaient à un premier examen l'orifice de communication avec l'intestin grêle : toutes ces parties sont recouvertes par une foule de petites tumeurs pédiculées, analogues à celles qui existent sur le rectum ; on y voit des

fils à ligature. C'est donc bien cette masse qui quelques jours avant la mort du malade est venue faire hernie à l'anus et sur laquelle M. Guyon a réséqué plusieurs polypes. Par son extrémité supérieure la tumeur s'enfonce dans le boudin intestinal, adossant sa muqueuse à celle de l'S iliaque. *Le boudin d'invagination considéré dans son ensemble mesure environ* 50 *centimètres de long*, trois cylindres superposés : 1° cylindre externe constitué par la partie supérieure de l'S iliaque, le colon descendant et une partie du colon transverse, opposant leur muqueuse à celle du cylindre moyen ; 2° cylindre moyen formé par le cœcum, le colon ascendant et une partie du colon transverse adossé par sa muqueuse au cylindre externe et par sa séreuse au cylindre interne; 3° un cylindre interne constitué par l'intestin grêle non retourné et venant s'ouvrir à l'extrémité inférieure de l'invagination au niveau de la valvule iléo-cœcale. Autour du cylindre interne se trouvent le mésentère, l'epiploon et l'appendice vermiforme. *Le mésentère adhère à la surface séreuse du cylindre moyen, dans toute l'étendue du cœcum* ; ces adhérences sont normales, ce sont celles que contracte le mésentère avec le cœcum au niveau de l'abouchement de l'intestin grêle dans le gros intestin. On y voit l'artère iléo-colique accompagnée de ses veines. L'épiploon que nous avons vu s'engager dans l'orifice supérieur de l'invagination présente des adhérences à la séreuse du cylindre moyen dans toute son étendue ; ces adhérences sont peu résistantes et paraissent récentes. L'appendice iléo-cœcal a son extrémité inférieure dirigée en haut ; il est normal. La portion d'intestin grêle comprise dans l'invagination ne présente aucune altération : muqueuse saine sans tumeurs. Diagnostic histologique (De Gennes) : adénome à cellules cylindriques.

29 *bis*. **Winselmann**. — *Corr. Blat d. allg. ärtzl. Verb. Thüringen*, 1903, XXXII, 485-487. — 1° F. 64 ans, depuis 2 ans tenesme évacuations glaireuses et sanguinolentes. Coliques. Invagination dans le rectum avec une tumeur pédiculée à l'apex à gauche. — *Opération par le rectum. Procédé de Mikulicz*. La partie restante de l'invagination ne se réduit pas les jours suivants. Laparotomie dans l'hypochondre gauche. Désinvagination. Survie de 7 ans.

29 *ter*. — 2° Garçon 14 ans. Première attaque juillet 1902. Va bien jusqu'en novembre. On sent dans l'abdomen une tumeur mobile. Laparotomie. Invagination iléo-colique. Désinvagination facile. On sent une grosse tumeur dans le cœcum. Incision exploratrice du cœcum. Tumeur comme une pomme en chou-fleur, intéressant la valvule de Bauhin. Méso ascendant très développé avec ganglions. Résection. Anastomose du bouton de Murphy. Guérison.

30. Carver. — *Lancet*, vol. I, 1889, p. 171. — Enfant 2 ans 9 mois.

Entré le 20 janvier 1887. 7 semaines avant, douleurs, vomissements. Les purgatifs aggravent ces symptômes. 3 jours après, élimination d'un ascaride. Selles jaunâtres teintées de sang pendant une semaine. Après une quinzaine, de nouveaux vomissements et douleurs plus violentes. 25 jours avant l'admission, vomissements stercoraux, selles fréquentes, sang et mucus. 20 jours auparavant, gonflement de la région iliaque gauche. 15 jours avant, apparition à l'anus de l'invagination. Depuis, vomissements à chaque essai d'alimentation. Sang et mucus dans les selles.

Dans la fosse iliaque gauche, tumeur devenant plus volumineuse, plus dure, dans la défécation, dans les vomissements. — *Laparotomie.* Difficultés de désinvagination. Grandes difficultés pour désinvaginer la portion terminale du cœcum, dont les parois sont très œdématiées. On dilacère un peu les tuniques intestinales. Guérison.

30 *bis.* **Coheur**. — *Annales Soc. Méd. Chir. Liège*, 1906, XLV, n. 2, p. 42-50. — Fillette 5 ans, douleurs abdominales à répétition dont le début remonte à une dizaine de jours, rien à l'examen. Il y aurait eu avant l'entrée des garde-robes sanguinolentes et des vomissements verdâtres. Deux jours après l'entrée, malgré diététique appropriée, douleurs abdominales légères avec prédominance à droite, constipation. Troisième jour, diarrhée. Quatrième jour, réapparition des symptômes. Légère défense musculaire et un peu de gargouillement dans le flanc droit. Dans la soirée, selle sanglante, vomissements, douleurs, langue sèche. Le ventre n'est pas ballonné ni asymétrique ; la sonorité paraît exister partout. Toutefois la palpation prudente parvient à déceler une masse allongée, dure, résistante, assez volumineuse s'étendant dans tout le flanc gauche depuis l'hypochondre jusque dans la fosse iliaque. Laparotomie, invagination du cœcum, du transverse dont la tête répond à la fosse iliaque gauche La traction ne donne rien. Désinvagination par expression. Le cœcum est fortement œdématié, l'appendice lui est adhérent et on remarque de nombreux ganglions lymphatiques du volume d'un poids à celui d'une fève. L'ampoule cœcale est très infiltrée, son fond reste retourné de sorte qu'il paraît concave au lieu de convexe. Facilement on lui rend sa forme première et l'on constate en le manipulant qu'il est très épaissi et qu'il a la consistance du carton mouillé. Le cœcum et le colon ascendant étaient recouverts d'une fine trame d'adhérences anciennes très vascularisées, sous lesquelles était bridé l'appendice vermiculaire. Le méso-cœcum est très allongé. Résection de l'angle iléo-cœcal. Fermeture des deux bouts. Anastomose latéro-latérale. Guérison. L'examen histologique pratiqué n'a pas décelé de tuberculose ni dans le cœcum ni dans les ganglions.

31. Jeannel. — *Observation due à l'obligeance de M. le Professeur Jeannel de Toulouse.* — En août 1890 le malade consulte pour tumeur abdominale droite presque indolore sans troubles de la digestion, ni diarrhée, ni vomissements. Peu à peu les douleurs sont survenues et ont graduellement augmenté d'intensité, mais elles n'étaient liées à aucun phénomène digestif. Survenant à n'importe quel moment de la journée. Mi-septembre la tumeur disparaît une quinzaine et avec elle les douleurs disparaissent. Puis elles réapparaissent, de compagnie, coliques, plus violentes, tumeur plus apparente, diarrhée sanguinolente. La tumeur abdominale siège à droite, immédiatement sous le foie, étalée, résistante, facile à délimiter, un peu mobile. Au début de novembre 1890 entre à l'Hôtel-Dieu de Toulouse. Examen sous chloroforme. Refus de l'intervention. Au retour chez lui, coliques épouvantables par crises surtout marquées au niveau de la tumeur, consulte sorciers, etc. En décembre il présente pendant 24 heures environ tous les phénomènes de l'étranglement interne qui disparaissent au bout de peu de jours. 50 jours après disparition de la tumeur. Elle n'a plus guère que le volume d'un porte-plume au dire du malade. Elle siège à gauche au niveau de la partie supérieure de la fosse iliaque ; le malade sort, a bon appétit, n'a presque plus de douleurs. A la suite d'un voyage en voiture de deux heures environ, surviennent des douleurs abdominales violentes sans vomissements, diarrhée sanguinolente, épreintes, selles riziformes, etc. Au niveau de la fosse iliaque gauche empatement douloureux : à la palpation sensation d'une tumeur profonde. A 3 ctm. environ de l'anus, tumeur lisse, résistante, obstruant presque le rectum. Refus d'opération. Quelques jours après dans les efforts de défécation la tumeur faisait saillie à l'extérieur. L'empatement iliaque a disparu. Pas de traces de tumeur à la palpation. Douleurs violentes continuelles, selles involontaires, fétides, non sanguinolentes. — Le 23 *avril* à la suite de violentes efforts, le malade expulse par l'anus une tumeur volumineuse noirâtre : Anse invaginée. Guérison. L'examen de la pièce fut fait par M. le Dr Tapie.

32. Max Baur. — *Obs. IX.* — H. 8 ans. 6 juin 1891. Depuis quelques jours pas de selles. — 12 *mai* 1891. Douleurs dans le bas ventre. Région iliaque droite sensible, mate. Lavages intestinaux. Après une semaine, selle abondante. Accroissement des douleurs. Un vomissement. Amaigrissement. Ventre tendu, sensible surtout dans l'hypogastre droit. On sent une tumeur superficiellement de consistance variable avec le moment, selles un peu sanguinolentes. Mort le 22 août. *Tout le colon ascendant et presque la moitié du colon transverse sont invaginés. Désinvagination impossible par adhérences.* Œdème considérable des tuniques intestinales. Cœcum bleu noir, enflammé. A la

face interne de la muqueuse un peu au-dessus de la valvule iléo-cœcale, un gros abcès à parois jaunâtres. *La paroi du colon était ulcérée jusqu'à l'enveloppe péritonéale.*

33. Dagron. — *Bull. Soc. Anat.* 1891. Janvier, p. 41. — H. 51 ans, entré le 16 janvier 1891. N'a jamais été malade avant le mois de décembre 1889, alors grippe à forme gastro-intestinale ; depuis cette époque il eut souvent des douleurs abdominales avec ballonnement du ventre et constipation. Depuis le mois de septembre il dut cesser tout travail, régime composé de lait et de bouillon. Son état ne s'améliora pas : les coliques persistèrent et il maigrit rapidement. La constipation devint plus opiniâtre ; restait huit jours sans aller à la selle, les lavements devinrent nécessaires et il les rendait avec des matières fécales dures, par petites masses isolées. Jamais de sang, de matières noirâtres ou puriformes dans ses selles. Le 13 janvier il éprouva une violente douleur dans l'abdomen, assez forte pour lui faire pousser des cris : il se coucha. Pendant les crises aigues, le ventre se ballonnait ; entre les crises la paroi s'affaissait et les anses intestinales se dessinaient en divers points. Puis il commença à vomir d'abord les aliments et les boissons qu'il essayait de prendre. Il a noté une dizaine de vomissements dans cette journée. La nuit suivante fut aussi agitée : les vomissements, les douleurs persistèrent jusqu'à son jour d'admission à l'hôpital. Il n'a pas été à la selle depuis quatre jours malgré une purgation restée sans effet et plusieurs lavements. Le 16 janvier le malade ne paraît pas trop souffrir. Les accidents généraux ne paraissent pas inquiétants. Localement il n'en est pas de même. L'abdomen est ballonné, très sonore à la percussion. A la palpation douleur à l'examen, masse allongée verticalement occupant la cavité abdominale depuis le bord antérieur du foie jusqu'à l'arcade de Fallope. Masse dure, irrégulière, bosselée pouvant être divisée en deux parties, l'une supérieure répondant à l'angle du colon ascendant et du colon transverse, faisant saillie sous la peau, grosse comme une orange, l'autre plus vague, mal délimitée, située plus profondément dans la fosse iliaque, répondant au cœcum. La percussion donne de la matité sur cette tumeur intestinale, de la sonorité au-dessus et au-dessous. Le toucher rectal ne fournit aucun renseignement. Rien d'anormal du côté des viscères thoraciques et abdominaux. Miction normale. Urine normale. Incision de la paroi parallèlement à l'arcade de Fallope, à trois travers de doigt au-dessus. *Le cœcum se trouve fixé à la fosse iliaque ; il est augmenté de volume dur, ainsi que le colon ascendant. On essaye d'atteindre les dernières anses d'intestin grêle, mais celles-ci sont collées contre le cœcum* ; elles sont dures, bosselées ; on reprend alors la première anse intestinale qui s'est présentée et on pratique sur elle l'anus contre nature. *Mort*

le 21 janvier dans la matinée. — *Autopsie* : invagination intestinale. La tumeur est formée aux dépens des dernières anses de l'iléon invaginées dans le cœcum et le colon ascendant qui formait avec la deuxième anse de l'iléon *la tunique externe. Celle-ci est par places sectionnée par le sphacèle* et près de la partie iléale, on trouve un abcès contenant quelques gouttes de pus. La deuxième anse intestinale est contournée sur elle-même. La tunique moyenne est entièrement sphacélée. La tunique interne a résisté davantage ; cependant on la déchire aussi assez facilement. L'appendice iléo-cœcal est appliqué entre le cœcum et l'iléon. Le mésentère a pénétré avec l'intestin grêle, il est pincé et gangrené dans sa portion invaginée. L'intestin est fortement serré par la valvule iléo-cœcale. *En disséquant la pièce, on trouve dans la muqueuse de la tunique interne de l'invagination, un polype du volume d'une prune tenant à la muqueuse par un pédicule gros comme un porte-plume situé près de la valvule et paraissant arrêté par elle dans son évolution vers l'anus.* Rien d'anormal du côté des autres viscères, poumons, cœur, reins

34. Dagron. — *Bull. Soc. Anat.*, 1891, p. 7. — H., 21 ans, entre le 2 janv. 1891, mal de Pott des dernières dorsales. Bronchites fréquentes avec hémoptysies. Dès l'âge de 15 ans, il ressentit de temps en temps des douleurs abdominales d'abord vagues, puis plus fortes et plus fréquentes ; il ne s'en inquiéta pas, en attribuant la cause à son métier de peintre. Mais en *octobre* 1890 les douleurs l'obligèrent à s'aliter et il entre dans le service de M. Rendu. On le soigne comme un tuberculeux et plus particulièrement comme un tuberculeux intestinal et après un mois de traitement il retourna à ses occupations. — *Le 25 décembre* 1890 il éprouva de violentes et de soudaines coliques vers le soir ; il eut dans la nuit une selle muco-sanguinolente peu abondante. Depuis il n'eut plus aucune évacuation alvine ; à cette constipation s'ajoutèrent des vomissements d'abord alimentaires puis bilieux. Il fut d'abord traité comme un saturnin, puis ne voyant aucune amélioration les vomissements devenant fécaloïdes, les phénomènes d'occlusion intestinale devenant plus nets, son médecin lui conseilla d'entrer à l'hôpital. Jeune homme d'apparence chétive, maigre, petit, pâle, facies grippé, yeux profondément excavés. Langue sèche, extrémités froides, sueur froide, profuse. Déviation rachidienne due à un mal de Pott de la région dorso-lombaire : le tassement des vertèbres a formé un angle rachidien saillant en arrière. Le rebord des fausses côtes se trouve donc rapproché de la ceinture du bassin. L'abdomen est surtout développé dans le sens antéro-postérieur. La palpation de l'abdomen ne donne aucun symptôme particulier ; on ne sent aucune tuméfaction ; il est toutefois légèrement ballonné. Sonorité exagérée partout, aucun

point de matité anormal, même quand on déplace le malade ; la pression du ventre est douloureuse surtout à la partie supérieure, toucher rectal négatif. Les vomissements sont devenus fécaloïdes, le pouls radial est insensible. Trois heures après l'examen, le malade mourut d'une syncope pendant une attaque de violentes coliques. — *Autopsie* : tympanisme de l'intestin grêle ; en séparant les anses intestinales on voit quelques flocons fibrineux surtout dans le voisinage de l'hypochondre et du flanc gauche. En abaissant l'intestin grêle, on voit une tumeur allongée transversalement formant boudin, incurvée sur son bord inférieur. *Il s'agit du colon transverse dans lequel s'est invaginé le cœcum et le colon ascendant, entraînés par la dernière anse de l'intestin grêle.* Cette tumeur intestinale est donc située très profondément, en arrière de l'estomac et de l'intestin grêle, contre le rein gauche et la colonne vertébrale, dans l'excavation due à l'affaissement des vertèbres dorso-lombaires. On isole la portion invaginée, en enlevant l'intestin grêle ; on reconnaît alors que du côté droit, l'intestin grêle pénètre dans la tumeur avec *le ligament supérieur du cœcum fortement tendu* et que l'invagination s'arrête à peu près au commencement du colon descendant. En ouvrant celui-ci, on voit un bourrelet rouge violacé, œdématié, commençant à se sphacéler ; c'est le repli du gros intestin invaginé. En disséquant la pièce, on trouve une première tunique externe formée par le colon transverse, elle est à peu près normale. La tunique moyenne est formée par le colon ascendant dont la muqueuse est en plein sphacèle ; enfin la tunique interne est constituée par le cœcum et l'intestin grêle. Sous la tunique moyenne et contre la tunique interne, on trouve un cordon dur très tendu et très résistant qui va jusqu'au bourrelet faisant saillie dans le colon descendant. Il s'agit du ligament supérieur du cœcum qui fait partie du mésentère invaginé. *Il existe sur la muqueuse intestinale des lésions tuberculeuses*, les unes guéries, les autres encore ulcérées. L'une de ces ulcérations se trouve dans le colon descendant près du bourrelet d'invagination ; elle est longue de 3 cent. large de 15 millim. elle est à moitié cicatrisée. Seuls les poumons sont tuberculeux à la région supérieure.

35. Coupland. — *Lancet*, 1892. — H. 40 ans, entre pour météorisme apparu après violentes coliques durant 10 jours. Quelques vomissements. Tumeur ronde, cylindrique allant du côté droit de l'ombilic à la face inférieure du foie en paraissant suivre le trajet du colon. Disparition de la tumeur après lavements et purgation. 2 mois après. Vomissements, diarrhée. Sang dans les selles. Météorisme, tympanisme. Tumeur transversale du flanc droit à l'hypochondre gauche. Mort. — *Autopsie*. Pas d'exsudats péritonéaux. Pas de liquide dans le ventre.

Invagination du cœcum et de l'iléon longue de 10 *pouces.* A la partie supérieure de la tête de l'invagination un *épithélioma, ulcéré, fongueux, blanchâtre de la grandeur d'une pièce de cinq francs. Pas d'adhérences entre les séreuses de l'invagination.*

35 *bis.* **Klopotowski.** — *Roussk. Vratch St-Petersb.* 1904, III, 727-729. — H., 26 ans, malade depuis 2 ans. Début subit par douleurs abdominales violentes dans le flanc gauche. Douleur à droite dans la fosse iliaque. Vomissements durant une semaine. Diarrhée de 20 à 30 selles par jour avec du sang. Durée de près de 3 semaines. — En *mars* 1902, nouvelles douleurs. Va à l'hôpital où on le laisse tranquille. — En *septembre* 1902. Alternatives de malaise et de bien-être. Tumeur au niveau du côlon transverse. Parfois constipation. Tumeur sus-ombilicale à convexité inférieure non douloureuse à la pression. Le malade reste à l'hôpital un mois. La tumeur change d'aspect et de volume, de consistance. Diarrhée. Vomissements. — Le 31 *décembre* 1903. Laparotomie, adhérences. *Résection intestinale avec iléosigmoïdostomie.* Pièce, 40 ctm. de long., 25 ctm. de circonférence. Adhérences des cylindres, moyen et interne. L'apex est formé par le cœcum avec deux orifices : l'appendice et l'intestin grêle. *Adhérences au niveau du collet.* Elargissement du grêle et hypertrophie de ses parois. *Ulcération du grêle invaginé laissant admettre le petit doigt.* — Le 3 *janvier* 1904. Mort. *Hypertrophie des tuniques du côlon descendant.* Hypertrophie de la musculeuse au niveau de l'invagination.

36. Sharkey et Clutton. — *Americ Journ. of Méd. Science,* septembre 1892. — Homme 32 ans. Admis le 13 janvier 1892. Il y a 4 mois environ, douleurs abdominales avec paroxysme, sans localisation. Tout d'abord constipation, puis selles faciles, mais irrégulières. Pas de mucus. Pas de sang. Quelques nausées. Amaigrissement. Pas de météorisme, ni de zône abdominale sensible, à l'épigastre et dans la région de l'hypochondre gauche une tumeur dure, lisse, un peu mobile en haut et en bas mais non transversalement, suivant les mouvements forcés d'inspiration. Allongée, en forme de boudin elle s'étendait du rebord costal dans lequel elle paraissait disparaître, transversalement dans la région épigastrique jusqu'au rebord costal droit. Matité de 5 pouces de long, 3 de haut. Pas d'ondulations péristaltiques, mais spécialement après le repas, on observe de temps en temps un péristaltisme local et une augmentation de la consistance de la tumeur qui devient plus limitée. — 18 *février.* Douleurs, vomissements, diarrhée. Disparition de la tumeur et des douleurs le lendemain matin. — 19 *février.* Tumeur plus petite dans la fosse iliaque droite. — 20 *février.* Laparotomie. *Masse dans la fosse iliaque droite amenée au dehors. Cœcum rouge, congestionné, rugueux, dur.*

Résection du cæcum et de la portion terminale du grêle, car on pense à une tumeur. Entéro-anastomose latérale. — Le 28. Selles. — Le 9 *avril.* Guérison complète. — *Examen de la pièce.* Ganglions enflammés dans le mésentère. Epaississement des tuniques du cœcum. Appendice sain. *Le cul-de-sac cæcal était invaginé, épaissi, œdématié, et reprenait aussitôt sa position, lorsqu'on tendait à le pousser au dehors pour le désinvaginer.* L'examen microscopique montra surtout des lésions inflammatoires sous-muqueuses.

37. Boiffin. — *Arch. Prov. de Chirurgie,* 1892, t. I, p. 295. — H. 24 ans. Entré le 2 mai 1892. A 18 ans : abcès froid de la jambe gauche. A 21 : Pleurésie droite. Amaigri, se tient courbé par la souffrance. Souffre depuis deux mois Douleurs survenues progressivement et augmentant dans l'espace de quelques semaines. Pendant sa convalescence, dégagé de toute préoccupation et de toute douleur, se rappela bien nettement qu'il avait été pris brusquement en travaillant de douleurs sourdes généralisées à tout l'abdomen, puis il avait eu des vomissements, des coliques intenses avec de la constipation. Dans les jours suivants, il avait remarqué au niveau de la région ombilicale la présence d'une grosseur très sensible à la pression ; puis à la constipation des premiers jours, succéda une diarrhée abondante et il remarqua plusieurs fois dans ses selles « comme du sang pourri ». Cet accident cessa pendant trois semaines pour reparaître encore plusieurs fois. Douleurs abdominales continues, généralisées avec maximum du côté droit. Coliques apparaissant surtout après l'ingestion des aliments : Chaque crise de colique est presque régulièrement suivie d'évacuations abondantes avec ténesme rectal. Amaigrissement a fait de rapides progrès depuis cinq semaines. Développement du ventre contrastant avec l'état de maigreur du malade. Moitié droite plus développée que la gauche surtout au niveau de l'ombilic. Tension douloureuse des muscles, moitié gauche plus souple, moins sensible. Du côté droit, parties dures et spécialement près de la région ombilicale. Empâtement diffus, résistant très sensible, avec des alternances de matité et de sonorité. Rien au toucher rectal. — *Diagnostic.* Péritonite tuberculeuse. — *Le* 28 *mai.* Laparotomie. En cherchant à relever le tablier épiploïque, il faut détruire des adhérences à sa partie inférieure, et le décoller d'anses intestinales agglomérées et revêtues d'exsudats blanchâtres qui les fusionnaient au niveau de la région ombilicale. Au premier abord on crut à une sorte de nœud intestinal tant la surface était voilée par les exsudats. On peut attirer toute cette masse hors du ventre et l'examiner sur une compresse. On constate que cette sorte de nœud pouvait se déplisser et que l'on avait affaire à une invagination iléo-cœcale du volume des deux poings : l'intestin grêle s'enfonçait avec le

cœcum dans la cavité formée par les parois du colon ascendant retournées : c'était une invagination à trois cylindres. Adhérences difficilement détruites. *Après maints essais, on réduit 5 à 6 ctm. d'intestin grêle étranglé par le collet, puis l'appendice iléo-cœcal très épaissi, rigide, comme en érection; mais les tractions combinées avec le refoulement du boudin invaginé, ne réussissent pas à réduire complètement celui-ci, tant la fusion est intense entre les cylindres, et la gaine menace de se déchirer ; de plus au-dessous de celle-ci on sent une véritable tumeur ronde du volume d'une orange, plusieurs petits ganglions dans le mésentère qui est rigide et très épaissi.* Incision exploratrice du colon : masse à surface ulcéreuse gris verdâtre rappelant la surface d'un épithélioma en voie de désintégration. — *Résection.* Remontée de 12 à 15 ctm. sur le grêle pour avoir intestin sain la musculeuse étant très hypertrophiée et la séreuse complètement recouverte d'exsudats. Descendue 10 ctm. sur le colon ascendant. En tout 35 ctm. d'intestin, la portion invaginée n'étant pas réduite. — *Anastomose termino-terminale.* Facile, gros intestin petit rétracté, intestin grêle notablement dilaté. — Le 30. Deux selles. — *Examen de la pièce. Invagination iléo-cœcale. Par section de la masse prise pour un épithélioma on voit qu'elle n'est que l'accolement des tuniques intestinales constituant le boudin d'invagination, considérablement épaissies* (musculaire).

38. Von Baracz. — *Centralblatt für Chirurgie*, 1894, p. 617. — H. 19 ans. — *Juillet* 1892 : accès de coliques à droite. Vomissements, les douleurs continuent quelques jours. Vomissements plusieurs fois par jour. Arrêt des matières. Guérison. Deux mois de bien-être. — *Décembre* 1892. Nouvel accès. Guérison. — 20 *décembre* 1892. — Troisième accès plus fort. Vomissements bilieux se répétant plusieurs fois par jour. Douleurs durant 2 semaines. Lavements. Purgatifs. — *Avril* 1893 Développement d'une diarrhée opiniâtre qui dure 4 jours. Plus tard répétition des crises douloureuses, des vomissements : toutes les 8 heures environ.

Pendant les accès, pas de ballonnement du ventre. Après une forte émission de gaz, les douleurs diminuent et l'accès se termine. Jamais de sang dans les selles.

De temps en temps, gargouillements surtout du côté droit. Depuis décembre 1892 tumeur dure dans le côté droit du bas ventre. — 5 *août* 1893, ventre plat. A 5 cm. de l'épine iliaque antéro-supérieure voussure diffuse. En palpant la tumeur, on la sent dure, lisse comme un œuf, peu douloureuse, mobile surtout de haut en bas, moins de gauche à droite. — *Opération.* On trouve facilement la tumeur malgré sa situation profonde. Grosse comme une orange. On ne peut l'élever que

de 4 cm. en aggrandissant l'ouverture. *Invagination de l'iléon dans le cœcum, le tout ne formant qu'un bloc. Tumeur dure et grosse comme un œuf de poule semblant être localisée dans la paroi latérale du cœcum. Von Baracz voulait d'abord faire l'iléo-colostomie, le mésocolon est court et épais.* Fermeture aveugle des deux bouts iléon et cœcum, anastomose latérale. La tumeur était profonde, la résection du mésentère terminal et du méso colon étaient des obstacles importants. Tout cela formait un bloc fortement vasculaire, corde descendant en bas et en dehors. Il restait : ou suture à la peau des deux bouts de l'iléon ou suture aveugle des deux bouts. *Exclusion totale du cœcum avec fermeture des deux bouts.* Le deuxième jour; météorisme aigu. Vomissements durant trois jours. Le 19 *août*, cinquième jour : selles normales. Marche le quinzième jour. Quitte l'hôpital le 30 *septembre* 1893. Son tympanique partout. On ne sent pas de tumeur. En dehors de la cicatrice à droite résistance plus grande. *Tous les accidents ont cessé. Après* 6 *semaines* 1/2 *semble tout à fait guéri.* — 14 *décembre* : a augmenté de 11 kgr. — *Janvier* 1894 : a augmenté de 5 kgr. — 5 *juin* 1894. L'état normal a persisté depuis 11 mois.

Note. — Nous trouvons ensuite dans la thèse de Lance qu'une fistule s'est produite un an après au niveau de la région iliaque droite.

39. Murwedel. — *Beitræge zur klin. Chir.*, 1895, t. XIV, p. 33. — H..., 14 ans. Deux mois auparavant, accès douloureux dans l'abdomen, avec tuméfaction de l'hypochondre droit. A son entrée amaigrissement, tumeur cylindrique douloureuse dans la région du côlon transverse. Laparotomie. Invagination composée du cœcum et du côlon ascendant dans lesquels la dernière portion de l'iléon s'était invaginée. *Réduction impossible et contre-indiquée en raison des adhérences et de la faiblesse du malade Anastomose de l'iléon et du milieu du côlon transverse. Le cœcum présente des lésions de pérityphlite tuberculeuse. Guérison maintenue un an.*

40. Wiesinger. — *Therapeutische Monatshefte*, 1896, p. 612 (Aertzlicher Ver. zu Hamburg, 21 oct.) et *München. med. Wochenschrift*, p. 1062, 1896. — H..., 24 ans. *Invagination ayant nécessité* 16 *mois auparavant l'exclusion du cœcum, des colons ascendant et transverse. Les deux bouts de l'anse exclue furent suturés librement dans la plaie L'iléon fut réuni à la courbure gauche du colon dans l'espoir de pouvoir supprimer plus tard l'anse qu'on avait exclu.* L'exclusion avait été préférée à l'opération de Rydigier, car on admit que l'intestin était tuberculeux et qu'il serait désirable de supprimer l'anse exclue plus tardivement. *La tuberculose* comme cause de l'invagination avait été admise parce que le malade avait des antécédents

héréditaires tuberculeux, et parce qu'un an avant il avait eu une infiltration des sommets avec hémoptysie. Pendant l'opération on avait trouvé la région de l'invagination semée de granulations tuberculeuses. On trouva des bacilles de Koch dans la muqueuse de l'anse exclue. Guérison. La sécrétion de l'anse exclue étant insupportable décida le malade à demander une seconde intervention. — *Le 4 novembre.* Hémorragie brusque et abondante dans l'anse exclue. Collapsus. Répétition de l'hémorragie les jours suivants. On intervient pour l'arrêter. *Excision de l'anse exclue difficile vu l'état grave du malade.* Pas de schock opératoire. Pas de fièvre. *Guérison par première intention.*

Examen de la pièce. — Caillots dans l'anse exclue, on vit que l'invagination était une grosse tumeur cylindrique du volume du poing, on ne reconnaissait plus les couches intestinales; au microscope on vit que c'était un sarcome.

41. Lejars. — *Rev. Gyn et Chir. Abd.* 1897, n. 6, page 1028. — F., 40 ans. De santé très satisfaisante jusque là, *la malade avait commencé il y a 2 ans à s'affaiblir, à maigrir, à perdre l'appétit* et les forces, sans cause bien définie, sans localisation d'abord bien nette. On l'avait soignée pour une affection de l'estomac mais l'état général ne s'était nullement amélioré sous l'influence des diverses médications. *Depuis* 6 *mois crises douloureuses* abdominales faisant penser à colite muco-membraneuse : se répétant à intervalles variés et se prolongeant plusieurs jours. Défectuosité des fonctions intestinales : le plus souvent constipation opiniâtre, matières fécales très dures imprégnées « de glaires et de peaux ». *De temps en temps débacles. Le dernier mois diarrhée continuelle.* — *Le* 10 *septembre. Nouvelle crise* plus intense et plus grave. Douleurs atroces, anses intestinales distendues se dessinant en relief et roulant sous la paroi abdominale. Vomissements renfermant une fois des matières fécales moulées. Constipation redevenue complète sans qu'il y eut d'arrêt stercoral proprement dit; enfin tumeur dans le flanc droit se montrant de plus en plus nette. Malade pâle, considérablement amaigrie. A travers la paroi abdominale, flasque et ridée, on percevait sans peine, on voyait même se dessiner en relief, une tumeur ovoïde occupant le flanc droit au-dessous et non loin de l'ombilic : tumeur dure, régulière de surface, d'une grande mobilité qui permettait de la refouler à gauche jusqu'au delà de l'ombilic, de la ramener dans la fosse iliaque droite ou de la faire remonter en haut vers l'hypochondre. Pas d'autre induration, pas de masse ganglionnaire. Diagnostic : néoplasme de l'intestin grêle compliqué d'accidents d'obstruction. — *Opération le* 30 *septembre* 1897. Côlon ascendant distendu par masse volumineuse,

contenue dans sa cavité, qu'elle paraissait obstruer et indépendante de sa paroi ; ouverture du colon par incision transversale et masse apparut alors rouge, ovoïde, compacte occupée par une courte fente à son sommet et présentant tous les caractères d'un *néoplasme de la valvule iléo-cœcale qui formait la tête d'une longue invagination iléo-colique.*

Une légère traction exercée sur l'iléon démontre que toute désinvagination est impossible, et sans insister on fait la résection de l'angle iléo-cœcal. Bouton de Murphy bout à bout, étalement épiploïque. Drainage, première selle le troisième jour. Selles régulières tous les deux jours avec un peu de diarrhée. Sortie le 24 octobre. Expulsion du Murphy. Malade revue en janvier en bonne santé. — *Examen de la pièce. Type d'invagination iléo-colique. Bien que les adhérences soient peu résistantes, la réduction totale est impossible.* Longueur du segment reséqué d'environ 35 ctm. Le néoplasme occupe les deux lèvres de la valvule de Bauhin ovoïde, lisse, et régulier de surface, de consistance ferme, de coloration grisâtre sur la coupe. — *Examen histologique. Lymphadénome* (Soupault, Brault, Lapille), au dessus intestin normal.

2. **Coleman et Kelloch.** — *Tr. Clin. Soc. London*, 1897, 8. — Obs. 31, p. 227-30. — H., 8 ans. 4 mois auparavant douleur soudaine dans le bas ventre, vomissement. Depuis, plusieurs crises journalières de douleurs durant plusieurs heures, fréquemment, mais non toujours accompagnées de vomissements. deux ou trois selles par jour, [illegible] diarrhée. Appétit excellent. Très maigre. En dehors des [illegible] on pou[illegible]tir une tumeur mobile, bien nette, dans le flanc gauche [illegible]re le rebord costal et la crête iliaque. Sonore à la percussion. Tous les autres organes sont normaux. Une heure ou deux plus tard, [illegible] un accès de douleurs et on trouva la tumeur augmentée de volume, et plus consistante. Elle atteignait alors presque la ligne médiane, on pense à une masse mobile à pédicule tordu. Les crises continuent presque journellement et on pouvait sentir la tumeur sur le côté gauche de l'abdomen remarquablement variable dans son volume et sa situation. Elle prenait une forme plus allongée et devenait plus dure lorsqu'on la maniait. Cependant pas de changements dans le caractère des selles, les intestins fonctionnant régulièrement chaque jour. Examen rectal négatif. L'enfant se lève tous les jours et hormis les proxymes douloureux semble tout à fait bien jusqu'en septembre. Le 8, trois semaines après son entrée, la douleur réapparût plus violente et s'accompagna de vomissements. On pouvait différencier deux parties dans la tumeur : 1° une masse solide en forme de boudin occupant la situation du colon transverse ; 2° une partie solide, dure, arrondie dans

la région lombaire gauche. Le lendemain, l'état de choses avait changé le boudin existait encore, mais beaucoup plus petit tandis que la masse dure dans la région lombaire n'était plus sentie. L'état de l'enfant s'était aggravé. — 13 *septembre* 1897. Laparotomie sous-ombilicale par Kellock, ni ascite, ni péritonite.

On trouve une *invagination dans le colon transverse et l'angle splénique. On réduit la tumeur qui était très mobile, on y parvient facilement au début : pas d'adhérences, mais difficulté plus grande dans les deux derniers pouces, cela dû à l'œdème et à l'épaississement de l'intestin et à la présence de quelques adhérences. Pendant la réduction de cette partie, l'appendice, extrémité libre d'abord, fut expulsé de l'étui d'invagination. La réduction de la toute dernière portion qui était le fond du cœcum, se fit plutôt brusquement, lorsqu'elle fut accomplie, on trouva près de sa jonction avec l'appendice une ulcération d'à peu près la grandeur d'une pièce de trois penny, intéressant toute l'épaisseur de l'intestin.* Les bords de cette ulcération étaient décolorés et gangrénés, tout autour l'intestin était très épaissi de sorte que l'ouverture dans l'intestin semblait être au fond d'une dépression cupuliforme. Excision de l'ulcération, fermeture. Le soir 102°, pouls 156 Le lendemain l'enfant quoique mieux se plaint de souffrir. 99°8, pouls 120. Le 15 soir, deux jours après l'opération, l'état s'était aggravé, avec grandes douleurs abdominales, efforts de vomissements, insomnie. Sensibilité assez vive et résistance dans le voisinage du cœcum. On rouvre la plaie en bas, on trouve du pus profondément dans une cavité localisée immédiatement au-dessous. Drainage et lavage. Mort la nuit. Opposition à l'autopsie.

43: Orton. — *British Medical Journal*, 1898, t. I, p. 489. — H... 58 ans, vu pour la première fois en novembre 1893. Douleur localisée à la région cœcale. Selles douloureuses depuis l'été et devenant de plus en plus pénibles. Masse molle, pâteuse dans la fosse iliaque que l'on considère comme un amas de matières fécales, disparaissant avec les lavements, sans calmer cependant les douleurs qui s'accroissent en dépit du régime diabétique et des purgatifs. Le malade ne consent pas à l'opération. Amaigrissement. Douleurs à intervalles. Selles normales, une fois seulement sanglantes. Mort de cachexie en novembre 1896. Les intervalles entre les crises devenant de plus en plus rapprochés. — *Autopsie.* Invagination de l'iléon, du cœcum, du colon ascendant et du transverse dans le colon descendant. Il était tout à fait impossible de la réduire les adhérences étant particulièrement fortes.

Une partie de la portion invaginée n'était plus qu'une tunique fibreuse. En coupant la masse on vit que la partie correspondant au cœcum était coupée par une masse ulcérée et gangréneuse du volume

d'un petit œuf qui sans doute avait été la cause première des accidents.

44. Ludloff. — *Obs. III.* — Femme 47 ans, 10 accouchements. Il y a 12 ans douleurs abdominales, ventre ballonné, constipation. Vomissements fécaloïdes. Pendant quelques jours l'état reste stationnaire. 8 jours après, selles abondantes survenant après lavements. Douleurs et météorisme disparaissent. Reste bien portante depuis avec un peu de constipation. Il y a 10 semaines. Douleurs brusques entre l'hypochondre et le mésogastre. Douleurs irradiant vers l'ombilic et la colonne vertébrale. Continues. Pas de sensibilité à la pression, pas de météorisme, pas de vomissements. Pas de sang dans les selles. La constipation n'augmente pas, les purgatifs agissent. 3 semaines après, diminution des douleurs. Au début de la 5e semaine les douleurs sont si fortes que la malade s'évanouit : selles profuses. Diminution des douleurs. Presque journellement accès douloureux. Voussure transversale sus-ombilicale. Gargouillements. Après l'accès douloureux qui dure quelques minutes, la tumeur disparaît, le ventre redevient souple, les douleurs cessent. Les accès deviennent plus rares ; ils se répètent plusieurs fois par jour. L'intensité des douleurs est moindre, la saillie que l'on percevait auparavant n'est pas toujours visible : Quand elle apparaît, elle reste visible environ 4 à 5 minutes. Une seule fois la malade a eu du sang dans les selles. Pas de vomissements. Dans les derniers jours, les douleurs cessent un peu. La tumeur est de consistance très variable. Brusquement l'état général devient grave, les vomissements apparaissent. Laparatomie le 8 fév. 1898. *Invagination comprenant le cœcum, l'appendice, le colon ascendant, la 1/2 du colon transverse ; au niveau du collet, adhérences fibrineuses avec quelques adhérences fermes, blanchâtres. Toute l'invagination atteignait la fosse iliaque gauche, l'angle splénique du colon était fixe, si bien qu'il était impossible de l'attirer hors de la plaie.* L'état général étant mauvais, on doit renoncer à une résection complète et *on fait d'abord une anastomose latérale de l'iléon et de l'S iliaque avec bouton de Murphy.* Le 6e jour le bouton de Murphy est expulsé. *Le 18e jour la malade s'est promenée. Tout à coup durant la nuit, aggravation de l'état général. Météorisme. P. : 110. Anse intestinale sus-pubienne distendue.* Le 19e jour. Plusieurs selles. Le soir 38°6. Même état local. Le 20e jour. Le ballonnement du ventre a augmenté, on voit clairement toute une anse intestinale gonflée avec mouvements péristaltiques. Nouvelle intervention. *L'apex de l'intussusceptum a dépassé de 10 ctm. la bouche anastomotique iléo-colique. La gaine est couverte d'une masse jaune verdâtre formée de fibrine. De la région de la bouche sort un pus jaune vert. Quelques points de suture ont cédé, et d'un trou gros comme une lentille sort le contenu intes-*

tinal. Suture à la Lembert. La résection totale étant impossible vu l'état de la malade, *on fait l'exclusion totale de ce morceau.* On sectionne grêle et S iliaque à 20 ctm. au-dessus et 20 ctm. au-dessous. Anastomose termino-terminale, après rétrécissement du gros intestin. *Abouchement des deux extrémités de l'anse exclue à la peau.* La péritonite était commencée surtout marquée dans la région de la bouche d'anastomose.

Les anses grêles sont injectées, quelques-unes sont couvertes d'un peu de fibrine. Le 25, mort. — *Autopsie.* A gauche vaste abcès intrapéritonéal plein de gaz et de matières fécales. Perforation expliquée par l'écartement des lèvres de la plaie intestinale. La pointe du boudin invaginé dépasse la bouche anastomotique. A 10 cm. du collier, une ulcération muqueuse de la grandeur de la paume de la main. *Sur l'intussusceptum ulcération de 5 à 6 cm. de diamètre.*

45. Barker. — *Discussion à la Société Clinique de Londres.* Mai 1898. *Lancet*, t. II, p. 1400. — Après lecture du cas de Coleman et Hellock, Barker dit avoir opéré un cas semblable à celui décrit par ces auteurs. Ce ne fut qu'après expression et massage, qu'il fut capable de réduire la partie terminale de l'invagination constituée par le fond du cœcum.

Après réduction il ne pensa pas qu'il y eût beaucoup de chances de récidive. Il cite sans plus d'explications un cas où il vit la récidive plusieurs mois après l'opération.

46. Lees (M. D.). *Clinic. Societ. Transact.* London 1898. — X... 3 ans, admis 26 juin 1897. *Six semaines avant*, douleur dans le bas-ventre, douleur continuelle nuit et jour, assez forte pour lui arracher des cris. Vomissements la dernière semaine, mais pas auparavant. Selles régulières, pas sanglantes. La défécation et la miction n'accroissent pas la douleur. Amaigrissement. *Une tumeur transversale occupait la situation du colon transverse. En la palpant, elle devint nettement plus dure et plus consistante, puis redevint plus molle probablement par peristaltisme.* La tumeur ne paraît pas en connexion avec le foie, la rate ou le rein. Diarrhée sans sang ni mucus. — *Anesthésie : sensation très nette de la masse. Gonflement péristaltique plus perceptible. Injection par le rectum de 25 pouces d'eau à 100° F, bientôt la tumeur se porte à droite. Quelques heures après on répète l'irrigation sans effet.* Beaucoup de mucus est rejeté, pas de sang. *Quelques heures plus tard la tumeur occupe une position verticale dans la situation du colon ascendant* Me rappelant que dans les cas fatals d'invagination on trouve des difficultés réelles dans le dernier demi pouce qui est gonflé, congestionné, *j'appliquai de la glace sur la région cœcale durant 8 jours. Après 4 jours,*

tumeur moins distincte. 3 jours plus tard on ne sentait plus qu'une petite masse plutôt dure, ressemblant quelque peu à une glande. Administration d'un grand lavement. On ne sent plus la tumeur du côté droit.

47. Lauenstein. *Deutsche medicinische Wochenschrift*, 1898. Band 5, p. 48. — H., 27 ans. Troubles d'invagination datant de 3 mois avec apparence de catarrhe gastro-intestinal non fébrile. Modifications irrégulières des selles. Apparition de l'invagination en dehors de l'anus. Laparotomie. Inextricable invagination iléo-cœcale. Suture de l'iléon à la paroi abdominale. Suture à fils perdus de la partie restant de l'iléon. Péritonite. Nécrose de la muqueuse de l'intestin invaginé. Mort le lendemain.

48. Ludloff. — *Archives de Langenbeck*, 1898. 3e vol., p. 600. — Obs. I. — H., 22 ans. *Mai* 1898. Brusquement douleur abdominale, vomissements devenant par la suite moins abondants. Le troisième jour après la crise, à droite dans le flanc, grosse tumeur dure, située transversalement, disparaissant complètement après la cessation des douleurs. — 8 *jours après*, reprise des vomissements. Guérison. — 3 *semaines après*, vomissements avec coliques, réapparition de la tumeur. Ballonnement du ventre. Au-dessus du nombril, grosse tumeur mobile lisse. Diarrhée. *Opération. — Colon transverse distendu : sa surface est fortement injectée. Tumeur très mobile, on peut l'attirer au dehors. Invagination de l'iléon, du cœcum et du colon ascendant : l'extrémité libre du boudin invaginé arrive jusqu'à l'angle splénique du colon.* L'appendice vermiforme très long sort du collet de la gaine. La gaine était recouverte par places d'exsudats péritonéaux en lamelles. *Epaississement par places du mésentère induré. Essai infructueux de désinvagination. On ne fait pas le Rydigier à cause de la péritonite partielle et de l'injection des réseaux sanguins. Résection. Suture bout à bout du grêle et du colon* qui sont de diamètres égaux. Suture bout à bout, fermeture du coin mésentérique. *Guérison. Revu un an après en parfait état.* Mort de bronchite putride. — *Examen de la pièce* : 33 ctm. de long. *Le collet est adhérent par places et soudé.* Adhérences séreuses. Pas d'ulcération. Pas de polype. Pas de gangrène.

49. Lees et Silcock. — *Trans. of Clinical Society's*. London, 1898, t. XXXI, p. 222. — Enfant 4 ans 1/2. — *Le* 20 *décembre* 1896. Douleur abdominale, nausées. Purgatif : selle colorée en rose. Dans région iliaque gauche tumeur ferme et allongée : fosse iliaque droite vide. Distension du reste de l'abdomen. *Injection rectale* : disparition de la tumeur, les intestins fonctionnent. — *Le* 1er *janvier*. Symptômes et tumeur réapparaissent, nouvelle injection d'eau, nouvelle gué-

rison. — *Le* 13 *janvier*. Mauvais accès de douleurs, de nouveau tumeur. Très bien durant janvier, quoique souffrant de temps à autre d'une douleur abdominale, il note la présence fréquente de la tumeur dans la fosse iliaque gauche.

Grands lavements, pour le moment, la tumeur disparaît, puis reparaît. — *Le* 14 *février*, accès. — *En mars*, douleurs plus constantes, la tumeur n'est jamais totalement réductible. — *Le* 29 *mars. Laparotomie sur la tumeur. Irréductibilité : la portion correspondante du mésentère étant très épaisse et rétractée*. Ouverture du cœcum par incision longitudinale après fermeture avec caoutchouc de l'intestin au-dessus et au-dessous. Invagination de forme conique. On passe une sonde dans l'ouverture vue au sommet : c'est l'embouchure de l'iléon. L'appendice forme l'invagination avec une portion du grêle. *Résection du cœcum et de la portion épaissie et enflammée de l'iléon. Abouchement termino-terminal.*

Lavements nutritifs. Sellé le quatrième jour. *Guérison*. Départ le 24 mai. — *Examen de la pièce* : 1° Une portion de grêle ; 2° Tout le cœcum avec l'appendice ; 3° Quelques pouces du colon ascendant ; 4° Mésentère en ganglions enflammés.

La paroi du cœcum portant avec elle l'appendice s'est invaginée dans le colon ascendant, la valvule iléo-cœcale a été tirée, amenant avec elle un pouce d'iléon. La paroi cœcale et la paroi de l'appendice adhérent ont été coupées pour montrer la cavité de ce dernier et ses rapports précis avec le reste de l'invagination. L'appendice est intimement adhérent au cœcum épaissi et ratatiné par l'inflammation chronique. Le cœcum invaginé est uni au colon ascendant par des adhérences rendant l'invagination tout à fait irréductible. Inflammation chronique du mésentère. Pas de tuberculose dans les ganglions enflammés. Elargissement du colon ascendant.

50. Delore. — *Lyon Medical*, 14 mai 1899. — F. 36 ans ayant eu deux enfants et jouissant d'une bonne santé ordinaire. Trois mois auparavant environ elle ressentit quelques douleurs dans la fosse iliaque droite, constata en ce point, la présence d'une tumeur et présenta les divers signes d'une obstruction incomplète, constipation entremêlée par intervalles de quelques débâcles diarrhéiques. Ces phénomènes s'accentuaient progressivement. Trois jours avant son entrée à l'hôpital, les douleurs devinrent plus vives et les signes d'obstruction s'accentuèrent : météorisme, vomissements fécaloïdes. — Le 10 *mars* tumeur mobile dans la cavité abdominale, grosse comme deux poings et développée manifestement sur le cœcum ; météorisme coïncidant avec la matité sur le trajet du gros intestin ; des vomissements fécaloïdes, un arrêt complet des gaz et des matières. Température 38°5. La malade accusait de plus

des hémorragies rectales légères et à diverses reprises des épreintes anales. Toucher rectal et toucher vaginal, absolument négatifs. Laparotomie à droite, il ne s'écoule pas de sérosité. Tumeur formée par le cœcum. La portion adjacente de l'iléon s'enfonçait dans un orifice très profond, dont le doigt ne pouvait atteindre le fond. Par la palpation du cœcum qui montra celui-ci rempli d'une masse pâteuse, par l'existence de l'orifice signalé (véritable télescopage de l'intestin) on reconnut qu'il s'agissait d'une invagination de l'intestin grêle dans le cœcum. Résection intestinale, car le collet de l'invagination parut d'une vitalité douteuse. Le cœcum fut réséqué en avant pour le même motif sur une largeur égale à celle de la paume de la main *Nous pratiquâmes à l'exemple de Lejars, une réunion des deux bouts par une suture termino-latérale.* La branche du cœcum était en effet beaucoup plus large que le diamètre du bout intestinal. Après l'abouchement, on dut terminer la suture de la partie cœcale non fermée par la suture d'abouchement. Durée : 1 heure. Cinq jours après la malade allait très bien, elle avait rendu 12 heures après l'opération des gaz et des matières, et cette évacuation n'a pas cessé de se reproduire à diverses reprises. Résection de 80 à 90 ctm. Le boudin a 30 ctm. Sur la tête du boudin : tumeur pédiculée du volume d'une petite gomme. *Tumeur sous muqueuse. Myome.* La malade est morte trois semaines après de péritonite chronique.

50 *bis.* **C. H. Fagge.** — *Annals of Surgery*, mars 1905, p. 407, n. 18. — H. 8 mois. Douleurs abdominales. Pas de vomissements. Selles sanglantes. Traité pendant trois semaines pour dysentérie. Opération, décembre 1904. Abdomen distendu contenant liquide louche. Invagination iléo-cœcale, les trois derniers pouces de l'invagination ne peuvent être réduits. On déchire l'intussuscipiens, on enlève la tumeur. Anastomose bout à bout procédé de Maunsell. Mort cinq heures après. Péritonite.

51. Von Eiselsberg. — *Observ.* 8. — H., 31 ans. Depuis 18 jours coliques suivies après 4 jours de diarrhée. Les coliques se répètent avec des vomissements après et avant les repas. Depuis 2 jours, sang dans les selles. Jamais de vomissements fécaloïdes. Etat général à peu près bon. Ce météorisme assez accentué, dans le côté droit du ventre, longue tumeur dure et mobile. — *Le 3 juin* 1899. Après lavage stomacal, laparotomie. L'intestin grêle est très gonflé et peu injecté. Dans le péritoine, une petite quantité de liquide foncé sans mauvaise odeur. *En suivant le grêle près du cœcum, on trouve une invagination de l'iléon dans le cœcum se prolongeant jusqu'au coude hépatique. Essai de désinvagination inutile à cause des adhérences des séreuses au niveau du collet. Résection totale.* Nombreux ganglions mésentériques. *Iléo-colostomie axiale.* Suture mésentérique soigneuse. Suites

normales. *Sort guéri après 28 jours. — Examen de la pièce.* Longueur 25 ctm. *On ne peut désinvaginer qu'en tirant très fortement. L'intussusceptum est bleu rouge mais non gangrené. Pas de tumeur.* Revu trois ans après. Quelques coliques. Excellent état général et local.

52. Von Eiselsberg. — *Obs.* 9. — H., 35 ans. Il y a trois et deux ans, accès de coliques très violentes, diminuant chaque fois après lavement. Il y a six semaines, accès de colique survenant au milieu d'un état de santé parfait. Le malade voit survenir une amélioration, mais le ventre reste gonflé. Peu de gaz et de matières fécales. Dans la partie supérieure du ventre, tumeur en saucisson se prononçant durant les coliques. Laparotomie le 27 janvier 1899. *Invagination iléo-cœcale de 30 ctm. Désinvagination faite avec beaucoup de précautions réussit. Les parois intestinales étaient partout bien nourries. Nulle part on ne voit de plaques de péritonite. Les parois cœcales étaient particulièrement épaisses. On ne trouve pas de tumeur. Pour éviter la récidive probable en considérant les anamnestiques, on fit la résection typique. Suture axiale.* Suites normales. *Guérison.* Sortie après trois semaines. — *Examen de la pièce.* Œdème et hypertrophie importante de la musculeuse. La muqueuse a 3/4 de ctm. Le malade est revu trois ans après en excellent état.

53. Syme. — *Therapeutic Gazette*, 1900, 20 sept., p. 441. — F., 34 ans. Masse dans la région iliaque droite. Irrégulièrement arrondie, ferme, légèrement sensible, un peu plus grosse que le poing. Mobile, paraissant en connexion avec le cœcum. Elle a remarqué cette tumeur depuis 6 mois et elle a observé son accroissement pendant les deux derniers mois. De temps à autre, la tumeur est devenue douloureuse. Nausées, quelquefois vomissements. Selles régulières, quelquefois légèrement sanglantes. Amaigrissement. Perte d'appétit. — *Opération le 16 juillet. Tumeur comprenant le cœcum et le colon ascendant. Résection. Implantation de l'iléon dans le colon.* Implantation latérale. *Guérison.* A l'examen de la pièce, on voit que les parois du cœcum et de la partie inférieure du colon ascendant envahies par un cancer se sont invaginés dans le colon. Ulcérations par places de la surface muqueuse.

53 *bis*. C. H. Fagge. — Cases of intussusception in children treated by laparotomy. *Annals of Surgery*, mars 1905, p. 407, n° 16. — F., 9 ans 1/2. Malade depuis six semaines de douleurs abdominales et vomissements. Admise trois semaines avant l'opération, on sent une tumeur dans la région ombilicale. Un seul vomissement pendant son séjour à l'hôpital jusque trois jours avant l'opération, à partir de ce moment vomissements fréquents. La tumeur ne varie pas. Douleur

abdominale presque constante. Selles irrégulières. Pas de sang dans les selles. On pense à une tuberculose péritonéale avant l'opération, pouls à 160. Facies péritonéal, rigidité des parois. *L'invagination s'étendait dans le colon descendant, on ne peut réduire la portion sise dans le colon ascendant*, on résèque et on anastomose bout à bout. Durée 1 heure, mort 5 heures 1/2 après. Pas de péritonite. Schock.

54. Sprengel. — *Arch. f. klin. Chir.* Bd. 61. S. 1032 et 29e *Congrès Soc. All. Chir.*, 1900. — Fillette de 15 ans. Souffrant depuis l'âge de 4 ans de crises douloureuses dans le bas-ventre. Vomissements à ce moment. Constipation. Dans l'intervalle des accès état général passable. Au-dessus de l'ombilic on sent une masse solide transversale comme un bourrelet. Pas de manifestations objectives d'occlusion.

Laparotomie. — Le péritoine est sain. Il s'agit d'une invagination du cœcum et de l'iléon inférieur dans le colon ascendant. Désinvagination, résection, anastomose avec bouton. Guérison.

On trouve immédiatement auprès de la valvule de Bauhin, à la partie mésentérique, une tumeur kystique de 3 cent. 5 de diamètre, qui était sans aucun doute cause de l'invagination.

Le kyste ne communiquait pas avec l'intestin et était développé, selon les recherches de Beneke, par une muqueuse tout à fait semblable à celle de l'intestin grêle.

55. Quadflieg. — *Münchener medizin. Woch.* 1901, juillet n° 27. — H. 28 ans. Dans la nuit du 24 au 25 mai, pris pendant son sommeil de douleurs violentes et de crampes dans le bas-ventre. Douleurs calmées par la diète, l'opium. Avant cet accident, le malade aurait eu à plusieurs reprises des crampes, des douleurs dans le bas-ventre. Il n'y avait attaché aucune importance, car elles disparaissaient dans la position horizontale. Quelques jours après la crise du 25 mai, le malade se remet à manger. Réapparition des douleurs et des crampes dans le bas-ventre, durant jusqu'à ce que le malade eut vomi tout ce qu'il avait pris. Ultérieurement, vomissements aussitôt après l'ingestion d'aliments. Amélioration momentanée. Le malade se remet au travail : alimentation légère. Alternatives de malaises et de bien-être. Réapparition des douleurs empêchant tout travail. Le malade entre dans une maison de santé : là les douleurs cessent et tout rentre dans l'ordre. Deuxième crise brusque de douleurs, de crampes. Tumeur mobile dans le bas ventre du volume du poing. Amaigrissement. Pas de météorisme. On fait aisément remonter la tumeur dans la fosse iliaque gauche. Pas de troubles urinaires. Constipation. Pas de diarrhée. Pas de sang dans les selles. Selles normales et non douloureuses. Pas de vomissements. L'injection d'air

par le rectum fait disparaître entièrement la tumeur. Pas de fièvre. — *Opération le 8 août.* : 1° Incision de Simon. Rein gauche intact et fixe; 2° Laparotomie sous-ombilicale. Invagination iléo-cœcale dans le colon transverse. On désinvagine sur une longueur de 20 ctm. Résection du segment iléo-cœcal qui reste, suture iléon et colon (axiale). — *Examen de la pièce.* Longueur : 20 ctm., 5 iléon, 15 cœcum, revêtement péritonéal couvert de fibrine. Intestin œdematié, enflammé. Muqueuse épaissie et rouge. Dans le cœcum, ulcération profonde, circulaire au sommet de l'invagination. Guérison sans troubles ni fièvre. Sort guéri le 19 septembre.

55 *bis.* **Delore et Adler.** — *Revue Gynécol. et Chir. Abd.*, 1905, p. 655. — H., 42 ans, entre à deux reprises différentes, déc. 1904, mars 1905. La maladie a débuté en octobre 1904 par des coliques accompagnées de vomissements. Il a de la constipation habituelle, jamais d'hématémèse ni de melœna. La douleur qui atteint son paroxysme au moment des coliques suit toujours la même direction : partie du flanc droit, elle traverse l'épigastre transversalement et aboutit enfin à l'hypochondre gauche. Pas d'onde péristaltique appréciable. Abdomen souple, rien au toucher rectal. Pas de ganglions. Rien dans les urines. Amaigrissement de 20 kgs. Laparotomie 20 mars 1905. *L'estomac et l'épiploon ayant été relevés en haut, on tombe aussitôt sur le colon transverse dans l'intérieur duquel on sent une tumeur du volume d'une petite mandarine, située à l'extrémité d'une masse pâteuse, allongée. Désinvagination impossible. Résection de la gaine à travers le colon transverse (procédé de Maunsell avec modification de Delore).* Guérison sans récidive. *La pièce enlevée a une longueur de 30 centimètres, ce qui fait une résection de 60 centimètres. Elle est constituée par de l'intestin grêle. Au niveau de la tête de l'invagination existe une tumeur arrondie du volume d'un petit œuf de poule avec un pédicule.* Sur ce pédicule, on voit une cicatrice blanchâtre reliquat d'une ancienne déchirure de la muqueuse. Histologiquement *fibromyxome* (Dor).

56. Stead Clément. *British Med. Journal*, 16 nov. 1901, p. 1459. — F , 72 ans. Constipation chronique. A plusieurs reprises, ballonnement énorme du ventre. Douleurs abdominales violentes. Trois attaques sont guéries par le passage dans le rectum d'un tube de Faucher. Le 29 mai, elle va à la selle, et tout à coup sans qu'elle fit un effort, elle sent une masse faisant issue hors l'anus. Huit pouces de long. On essaie de réduire inutilement. Laparotomie 6 h. 1/2 après le début. *Tout le gros intestin est invaginé. Désinvagination facile en certains points, difficile en d'autres. Parois épaissies, congestionnés rugueuses (Guérison).*

57. Grange et Hau. — *Revue des maladies de l'enfance*, 1901, p. 544. — Enfant 3 ans 1/2. *En novembre* 1900 *diarrhée intense avec douleurs abdominales vives.* 12 *jours après évacuation de* 12 *ctm. d'intestin.* Vers mai 1901 météorisme, péristaltisme intestinal. Alternatives de diarrhée et de constipation. *Le* 27 *juin, entérotomie d'urgence. Le* 17 *juillet fermeture de la fistule et distension abdominale se reproduisant. Laparotomie, rétrécissement très serré siégeant à la limite de l'anse sigmoïde et du rectum. Adhérences considérables. Anus sus-pubien*

58. Lardennois. — *Inédite*, 1902. — Religieuse de 32 ans. Opérée pour invagination iléo-cœcale datant de 3 semaines. Résection et réunion des deux bouts par approximation latérale. *La pièce étant enlevée, il aurait été difficile de désinvaginer, tant la paroi intestinale paraissait gonflée, enraidie, infiltrée.* On croyait trouver à la coupe un petit néoplasme, mais il n'y avait rien pour expliquer l'invagination. La tumeur que formait cette invagination avait été perçue une quinzaine de jours avant l'intervention, puis elle avait disparu, et enfin réapparu l'avant-veille de l'intervention, accompagnée de coliques et de signes de sub-obstruction intestinale. Guérison.

59. Arcy Power. — *British Med. Journal*, t. I, 1901, p. 1404. — Enfant de sept mois opéré en janvier par Walsh d'une invagination iléo-cœcale aiguë (laparotomie, désinvagination). — *Le* 23 *avril* 1901, nouveaux symptômes. Invagination colo-colique réduite aisément. Cœcum épaissi par inflammation chronique alors que la portion de l'iléon, parallèle au colon ascendant, lui est adhérente. Appendice sain, très long.

60, 61, 62, 63, 64. Rapport de Pitts. — *British Medical Association* 1901, *Brit. Med, J.* p. 575, t. II. — Pitts rapporte les cas de St-Thomas Hospital de 1875 à 1900.

1886. F., 47 ans. Chronique par symptômes. *Saillie de la valvule iléo-cœcale à l'anus.* — Laparotomie. Désinvagination. Résection. Suture bout à bout. Mort le 2e jour de péritonite.

1892. H., 32 ans. Durée des accidents : 4 mois. Invagination iléo-cœcale avec *tumeur maligne à l'apex. Résection. Entéro-anastomose latérale. Guérison.*

1893. H. 18 ans. Durée : 5 semaines. Invagination iléo-cœcale. *Résection du segment iléo-cœcal.* Guérison.

1894. F., 32 ans. Durée : 13 semaines. Invagination iléo-cœcale. Chronique, pas d'intervention. Mort. Invagination de 12 pouces, péritonite aigue par perforation de la gaine, tumeur fibreuse dans le cœcum.

1899. F., 2 ans 1/2. Durée : 3 semaines. Invagination iléo-cœcale.

Laparotomie. Résection. Tube de Paul. Mort le 12e jour sans péritonite.

65. Lilienthal. — *Medical Record.* 2 mars 1901, v. 59, p. 355. — *Homme de 30 ans. Malade depuis trois mois.* Après un grand exercice il a bu de la bière froide : coliques violentes dans la région ombilicale persistant quelques jours et accompagnées de vomissements. Quelques jours après diarrhée. Amaigrissement rapide. Après insufflation d'air, une masse observée sur le trajet du colon transverse semble se réduire dans le côté droit, elle se place derrière les côtés.

Le 10 *novembre.* — Laparotomie. *Longue invagination irréductible. On l'incise, on attire au dehors le boudin invaginé, et on fait la suture de Maunsell. Extérieurement on ne fait pas de Lembert. Drainage. Selles le 9e jour. Guérison.*

66. Cavaillon. — *Prov. méd.*, juin 1901, p. 277. — H., 46 ans, entre le 21 mai 1901. Début il y a trois semaines par phénomènes douloureux à siège abdominal qui se sont produits sans causes appréciables. Durée de la crise : une semaine puis sédation de quelques jours. Depuis une semaine, les douleurs ont de nouveau fait leur apparition sans présenter cependant une augmentation progressive dans leur intensité. Amaigrissement notable. En résumé : douleur abdominale continue à paroxysmes paraissant naître sous l'influence des digestions ; alternatives de diarrhée et de constipation. Pas de vomissements ni de melœna. Le malade restreint volontairement son alimentation. Crises paroxystiques très pénibles, obligeant le sujet à se plier en deux. Pas de météorisme : abdomen plutôt déprimé. Palpation peu douloureuse, pas de défense de la paroi. Dans la fosse iliaque droite, tumeur allongée dans le sens vertical en forme de boudin, parfaitement mobile sur laquelle glissent les plans superficiels. On voit les anses grêles se contracter vigoureusement dans toute la portion sous-ombilicale. Ce péristaltisme n'est pas constant, il paraît accompagner les crises douloureuses ; la moindre excitation de la paroi le fait naître. — Le 22 *mai.* On trouve non plus une tumeur iliaque mais un siège franchement sous-hépatique simulant à s'y méprendre quelque chose de phylorique. Situation stationnaire jusqu'au 1er juin. Les phénomènes douloureux cèdent aux applications chaudes, les évacuations sont assurées par des lavements huileux et des purgatifs légers. L'état général s'aggrave sensiblement, le malade s'alimente d'une façon très insuffisante. — Le 3 *juin.* Tumeur franchement épigastrique sous l'appendice xiphoïde, les contractions du grêle sont très énergiques ; pas de météorisme. M. Jaboulay intervient : sous l'estomac fait saillie une portion très dilatée du côlon transverse. Collet de l'invagination à 2 ctm. de la ligne médiane. *L'anse grêle*

plusieurs fois enroulée sur son axe se désinvagine par expression. Le cæcum apparaît le dernier complètement retourné sur lui-même. Un dernier ressaut et voilà libérés les quelques centimètres d'iléon qui avaient forcé la valvule iléo-cœcale. Tous les accidents cessent. Guérison parfaite. *Le cæcum présente un épaississement de ses parois très remarquable, donnant au doigt une sensation de balle de caoutchouc, à parois épaisses mais d'élasticité diminuée. Le fond de l'ampoule est en forme de « cul de bouteille ».*

La séreuse péri-cœcale offre à l'examen un dépoli de sa surface avec *semis de granulations d'aspect tuberculeux, sans fausses membranes.*

66 *bis.* **St-Thomas Hospital Reports.** — 1902, vol. 31, p. 199. — F., 35 ans. Il y a un mois douleur violente dans l'abdomen. Vomissements fréquents. Grosse tumeur mobile dans l'abdomen à gauche. Laparotomie : longue invagination iléo-cœcale réduite sans beaucoup de difficultés. Mort le 5e jour de péritonite. On a suturé une ulcération du colon descendant.

67. Kaarsberg. — Cité par Cumston. *Bost. Surg. Journal* 1902, p. 102. — Enfant de 4 ans. 30 jours avant symptômes d'invagination. Guérison. Récidive ultérieure. Ethérisation, insuccès du massage. Laparotomie. *Réduction. Guérison.*

68. Pierre Delbet. — *Observation due à l'obligeance de M. le Docteur Pierre Delbet, professeur agrégé, chirurgien des hôpitaux.* — H., 9 ans, entre le 6 mai 1902. Se plaint de troubles gastro-intestinaux, caractérisés par des douleurs abdominales violentes apparaissant de préférence après les repas ; d'alternatives de diarrhée et de constipation, apportant un obstacle très sérieux à l'alimentation et s'accompagnant d'un dépérissement progressif. Rougeole à 2 ans : puis santé parfaite jusqu'en 1900 (il y a deux ans environ) époque à laquelle les fonctions gastro-intestinales ont commencé à se modifier, cela sans cause apparente. Apparaissent à cette époque des alternatives de diarrhée et de constipation. La diarrhée dure de 3 à 8 jours en moyenne, elle s'accompagne de violentes douleurs abdominales et se traduit par cinq ou six selles dans les 24 heures. La constipation, parfois très opiniâtre succède à ces périodes de diarrhée et nécessite l'emploi de purgatifs. A plusieurs reprises selles sanglantes : les parents sont très affirmatifs sur ce point. A mesure que l'on s'éloigne du moment d'apparition de ces symptômes, les douleurs abdominales deviennent plus violentes, la diarrhée moins fréquente, les périodes de constipation de plus longue durée. On n'observe pas de vomissements. Progressivement, les douleurs abdominales se montrent à un tel point intenses que le petit malade refuse toute

alimentation, car il a remarqué que les coliques apparaissent toujours quelques instants après les repas. Ce refus de s'alimenter est de plus en plus formel aussi l'état général s'altère d'une façon de plus en plus visible. Le siège des douleurs, à aucun moment, n'a été très précis. Jamais elles n'ont paru localisées en un point de l'abdomen plutôt qu'en un autre. C'est « dans tout le ventre » que le malade soufre, toutefois c'est principalement autour de l'ombilic. — *Examen*. Etat général très précaire. Amaigrissement considérable. Les douleurs abdominales sont excessives, ce n'est qu'à grand peine qu'on fait accepter quelques aliments. Maximum péri-ombilical. Irradiations dans tout le ventre et jusque dans les cuisses apparaissant en moyenne une heure après le repas, durent plusieurs heures, s'accompagnant de besoins d'aller à la selle qui se traduisent par des selles liquides très peu abondantes (pas de sang). Ventre ballonné. régulièrement tendu. Palpation douloureuse dans toute l'étendue de l'abdomen. La palpation profonde est aussi douloureuse que la palpation superficielle. Pas de modifications ni d'exagération des douleurs quand après avoir déprimé la paroi on la laisse brusquement revenir sur elle-même en cessant toute pression. La tension douloureuse de l'abdomen empêche une palpation profonde sérieuse. Sonorité normale. Toutefois on remarque une très légère submatité dans la fosse iliaque droite. Bien que tous ces signes rappellent assez ceux d'une péritonite tuberculeuse, on écarte ce diagnostic. — *Hernie inguino-scrotale droite*. Réduction facile, rien de ce côté ne saurait expliquer les phénomènes douloureux. Hernie sus-ombilicale de la ligne blanche, au niveau de laquelle s'est peut-être produit un pincement stomacal ? Rien au toucher rectal. Pas d'helminthiase. Santonine et calomel sans résultats. Appareil respiratoire, urinaire, circulatoire, nerveux normaux. — *Le* 13 *mai*. Cure radicale de la hernie sus-ombilicale. — *Le* 22 *mai*. Opération de la hernie inguinale droite. Liquide abondant dans le sac. Aucun soulagement, douleurs sans vomissements. Diarrhée. — *Le* 19 *juin*. Laparotomie. Incision cutanée sur la ligne médiane au-dessous de l'ombilic empiétant en haut sur la cicatrice de la précédente incision (hernie ombilicale). Incision de la gaine du droit. Le péritoine est épaissi, le tissu cellulaire prépéritonéal est œdématié. Sur l'intestin grêle quelques flocons fibrineux blanchâtres. Dans le petit bassin, environ 100 grammes de liquide. *Dans le flanc droit, haut au-dessous du foie*, une masse plus grosse que le poing formée par l'accolement des anses grêles avec le colon ascendant. Tout ce paquet intestinal est uni par un réticulum fibrineux peu résistant. Ce réticulum détruit, les anses écartées, on constate une invagination iléo-cœcale. *Les lésions paraissent anciennes car le collet du cylindre invaginant est uni au boudin*

iléal invaginé par des adhérences résistantes. La palpation fait présumer que le boudin invaginé a une longueur de 10 ctm. environ. La gaine invaginante est de coloration un peu rosée et très épaisse. *On désinvagine par expression. Comme les parois intestinales sont très épaissies, il semble qu'un boudin persiste dans la gaine. Pour s'assurer que la lumière intestinale est bien perméable on fait une incision sur l'ampoule cœcale, incision longitudinale, parallèle au grand axe de l'intestin.* Le doigt est introduit par cette incision et la lumière intestinale paraît perméable. *L'intestin est déformé, il revient sur lui-même, tendant à reprendre sa situation anormale, à s'invaginer de nouveau.* On cherche alors un moyen de le maintenir en bonne place, rectiligne, plus rigide. *On utilise alors l'incision longitudinale sur le cylindre invaginant. On rapproche les lèvres de cette plaie par deux étages de sutures, déterminant de la sorte la formation d'une sorte de raphé qui rétrécit un peu il est vrai le calibre de l'intestin, mais qui agissant comme soutien, comme une sorte de pilastre, empêche l'intestin de prendre une position vicieuse.* L'appendice très long, épaissi en certains points est réséqué. Fermeture du ventre suivant la méthode ordinaire. 3 plans : fils d'argent sur la peau. Suites opératoires normales. Sort guéri le 15 juillet. Alimentation normale. Disparition des douleurs. Amélioration progressive de l'état général.

69. Souligoux. *Observation due à l'obligeance de M. le Docteur Souligoux.* — H., 45 ans. Entre le 15 sept. 1902 avec le diagnostic de rein flottant. Amaigrissement. Perte de forces. Diarrhée persistante depuis deux mois. Quelques douleurs abdominales survenant par crises. Absence de troubles urinaires, Pas de vomissements. Pas de selles sanglantes. Tumeur occupant la région sous-ombilicale, paraissant lisse, allongée dans le sens transversal, mobile de haut en bas, à peu près immobile transversalement. La tumeur varie de siège à un jour ou deux d'intervalle. Rien au toucher rectal. — *Diagnostic* : néoplasme du colon transverse. — *Opération.* Sous le chloroforme, la tumeur présente une mobilité considérable. On peut la promener en quelque sorte dans toute la partie moyenne de l'abdomen. Elle semble même se réduire dans l'hypochondre droit. Laparotomie médiane sous-ombilicale. On amène au dehors une tumeur que l'on reconnaît être une invagination iléo-cœcale. Désinvagination. On ne peut l'effectuer en totalité, une partie du cœcum reste invaginé. Parois épaisses, dures, manifestement néoplasiques. Résection du cœcum et de l'iléon à environ 4 ctm. en haut et en bas de la valvule iléo-cœcale. Ecrasement et fermeture des deux bouts. Anastomose iléo-sigmoïdienne. Pas de drainage. Guérison parfaite.

70. Jalaguier. — *Observation due à l'obligeance de M. le Docteur Jalaguier, chirurgien des hôpitaux.* Citée à l'Académie de Médecine oralement le 14 avril 1903. — F., 7 ans, entre à l'Hôpital des Enfants Assistés le 22 décembre 1902 avec le diagnostic d'appendicite aiguë. Cet enfant souffrait depuis l'âge de trois ans de troubles intestinaux attribués à une gastro-entérite chronique. Les accidents pour lesquels il entrait à l'hôpital avaient débuté le 18 décembre par une violente douleur au niveau de la région ombilicale. En même temps, nausées, puis vomissements alimentaires. Comme l'enfant était constipé depuis plusieurs jours, il fut purgé le lendemain 19 décembre. La purgation ne fut pas suivie d'effet et il y eût deux vomissements dans la journée. Le 20 *décembre* les vomissements continuent, porracés, bilieux. Le malade souffre continuellement de ténesme et de fausses envies d'aller à la selle. Il a cependant deux selles glaireuses non sanguinolentes. Le 21 *décembre* encore quelques nausées, plus de vomissements. Etat général mauvais, prostration, dyspnée. Persistance de douleurs au niveau de l'ombilic, et de la fosse iliaque droite. Le 22 *décembre* dans la journée, l'enfant est transporté à l'hôpital. Mon interne M. Gasne trouvant dans la fosse iliaque droite une tuméfaction arrondie, du volume d'une orange, accepta le diagnostic d'appendicite porté par le médecin traitant et prescrivit la diète hydrique et les applications de glace. Le 23 *décembre* j'examine le malade. Il était pâle mais son facies n'était pas grippé. Pouls normal ainsi que la température. Respiration régulière. Ni garde-robes, ni gaz. Les vomissements n'avaient pas reparu et l'état général s'était amélioré depuis la veille. Le ventre, nullement ballonné, se laissait palper sans défense de la paroi qui était mince et souple. La palpation n'était douloureuse que dans la fosse iliaque droite où l'on découvrit une volumineuse tumeur. Cette tumeur ovoïde un peu allongée verticalement, grosse comme un œuf de poule, avait d'après les renseignements que me donnait M. Gasne considérablement diminué depuis la veille, elle avait aussi changé de forme. La masse ne faisait pas corps avec la paroi ; les contours en étaient nets ; la surface régulière ; de consistance élastique, on pouvait la mobiliser en tous sens, mais surtout dans le sens vertical. En combinant le toucher rectal et la palpation, je reconnus que la tumeur située en dehors du bord externe du muscle droit, correspondait à la région iléo-cœcale et qu'elle n'adhérait ni à la paroi abdominale, ni à la fosse iliaque. Pendant une exploration, je sentis la masse durcir peu à peu et augmenter de volume pour revenir à la forme arrondie globuleuse qu'elle avait au moment de l'entrée du malade à l'hôpital. Le diagnostic d'invagination iléo-cœcale s'imposait. Comme les accidents n'étaient nullement pressants et comme

l'amélioration survenue depuis la veille n'était pas douteuse je décide d'attendre avant d'intervenir. La diète et la glace furent maintenues. — Le 24 *décembre* la situation s'était encore modifiée dans le sens favorable. La tumeur était réduite au volume d'un petit œuf, situé derrière le bord externe du muscle droit, immédiatement au-dessous de la ligne iléo-ombilicale. Je pratique une nouvelle exploration rectale. J'arrive sans peine sur la tumeur, et je reconnais la présence d'un corps allongé, arrondi, du volume d'une olive qui était comme appendu à l'extrémité inférieure de la masse principale. Comme je palpais doucement cet organe, avec le bout de mon doigt, je fus surpris de le sentir se gonfler et durcir. Presque aussitôt la masse principale durcit elle aussi et augmente de volume, et le corps arrondi disparut peu à peu. Il était évident que l'invagination qui s'était en partie réduite, se reproduisait à la suite des contractions de ce corps allongé qui ne pouvait être que l'appendice ou un diverticule de Meckel. — Le 27 *décembre* la tumeur était réduite au volume d'une noix, mobile en tous sens, nullement douloureux. Par le toucher rectal, le corps arrondi était encore perceptible, il augmentait encore de volume et durcissait sous la pression du doigt, mais il ne disparaissait plus dans la tumeur qui elle-même devenait un peu plus dure, sans toutefois augmenter de volume. — Le 30 *décembre*, toute trace de l'invagination avait disparu, l'enfant allait aussi bien que possible. Les garde-robes se faisaient spontanément ou à l'aide de lavements depuis le 26 décembre. — Le 16 *janvier* 1903, un dernier examen ne me fit rien découvrir d'anormal, ni par la palpation, ni par le toucher rectal. Pour prévenir le retour de semblables accidents je me décide à intervenir. — *Laparatomie sur le bord externe du muscle droit le* 1er *février* 1903. J'arrivai facilement sur l'angle iléo-cœcal et je reconnus que le corps allongé et arrondi senti par le toucher rectal, n'était autre chose que l'appendice. Il était long de 9 centimètres, gros, congestionné, tordu sur lui-même. Sa moitié inférieure était libre, sa moitié supérieure était reliée au cœcum et à la fin de l'iléon par quelques adhérences cellulo-séreuses lâches, nullement saignantes. Le cœcum très dilaté était recouvert ainsi que les derniers centimètres de l'intestin grêle, de tractus séreux de nouvelle formation. *Je réséquai l'appendice et avant de refermer le ventre, je m'assurai qu'il n'existait rien d'anormal sur la valvule de Bauhin, dans le cœcum et dans le colon ascendant. Je m'assurai aussi que l'iléon ne portait aucun diverticule de Meckel.* L'examen de l'appendice pratiqué par M. Nobécourt n'a révélé qu'une folliculite légère avec infiltration embryonnaire dans le chorion et la couche sous muqueuse. Il n'est pas douteux pour moi que dans ce cas, l'appendice chroniquement

enflammé, n'ait été l'agent provocateur de l'invagination. Les suites opératoires furent des plus simples. L'enfant quitta l'hôpital le 19 *février*. Il a été revu plusieurs fois depuis cette époque en parfaite santé.

70 *bis*. **Riedel**. — *Mitteilungen aus der Grenzgebieten der Medizin und Chirurgie*, vol. XIV, 1905, p. 229. — F, 50 ans, entrant le 7 septembre 1904. Il y a 14 ans, 10 jours après la naissance de son plus jeune enfant, douleur abdominale droite, vomissements, diarrhée, ballonnement. Tout disparaît, 6 mois après même attaque cessant après 48 heures. Cinq à six fois par an ces crises se répètent. Le côté droit de l'abdomen est assez sensible entre les attaques. Il y a 3 ans, accès violent, tumeur grosse comme un œuf dans le côté droit, ballonnement considérable, rétention des gaz. 24 heures après selle abondante. La tumeur disparaît et tout rentre dans l'ordre. Actuellement la tumeur apparaît tous les 15 jours, ballonnement. Les gaz ne sont pas évacués. Pas de vomissements. La crise dure 1/2 journée puis évacuation abondante de fèces et tout rentre dans l'ordre. Un peu de sang est évacué par l'anus. Fin août une attaque ; le 7 septembre attaque très violente, vomissements, douleur, la tumeur est très facile à sentir. Diagnostic : Appendicite, ballonnement énorme, rétention de gaz, vomissements. Le soir diagnostic ; péritonite par perforation : pouls, facies. Température 37°8, Mouvements péristaltiques visibles, violent ballonnement péri-ombilical. On ne sent pas de tumeur. Invagination iléo-iléo-cœcale, le col de l'intussuscipiens très épaissi à 6 ctm. au-dessous de la valvule, gangréneux, fortement uni à l'intussusceptum qui a la grosseur d'un crayon : ce dernier est d'abord blanc, plus loin bleu foncé, diamètre d'un poing d'enfant. L'intussusceptum atteint le colon ascendant jusqu'à son passage dans la coudure hépatique. Appendice libre réséqué. Résection intestinale. Excision. Excicion du mésentère en forme de coin. Guérison opératoire. Mort plus tard de pneumonie.

71. **Mordecai Price**. — *Philadelphia County Medical Society*, 24 septembre 1902. — H., 13 ans. Dysenterie depuis 5 étés. Au moment de l'examen a eu la diarrhée depuis 3 mois. Amaigrissement et douleurs horribles. Pas de diagnostic. On trouve une grande portion de l'iléon invaginée dans le gros intestin dans presque toute la longueur de ce dernier. *Grosse masse dans l'anse sigmoïde au niveau du détroit supérieur. L'iléon est réduit : il est en si mauvais état qu'on en résèque une grande partie et qu'on abouche le grêle dans le colon à cinq pouces du cœcum qu'on résèque également. Bouton de Murphy*. Opération faite en juillet 1902. *Guérison rapide et complète.*

72. Karl Israel Hersfeld. — *Verhandlungen der Gesellschaft Deutschen Naturforsch. und Aerzte*. 75 Versammlung, 1903. — J. fille,

7 ans. — *Le* 8 *avril* 1901 après le dîner, douleurs, vomissements muqueux. Tumeur dans l'hypochondre droit. — Le 9 *avril*. Les vomissements cessent, douleurs intermittentes plus violentes. Tumeur plus prononcée. Insufflation d'air sous chloroforme. Réduction manuelle. Gaz. — Le 10 *avril*. Selle sanglante. pas de douleurs. Tous les deux jours, l'enfant va à la selle. Les selles se font plus rares, le ventre se ballonne. — Le 25 *avril*, les parents reprennent l'enfant. — Le 2 *mai*, ils le ramènent mourant avec un météorisme énorme : depuis 5 jours il n'a pas eu de selles. Laparotomie latérale sur le colon ascendant. *Masse longue, irrégulière, dure dans le colon. On suture au péritoine le colon. On ouvre le colon sur* 3 *cm.* 1/2. *Section de l'intussusceptum et suture. Anus contre nature formé en laissant ouverte la section faite à l'intestin.* Le gonflement abdominal persiste. La troisième semaine on ferme l'anus. — Le 2 *juillet*, sort guéri, le ventre restant ballonné. — Après 2 mois le ventre est plus plat. Après 6 mois l'abdomen a repris son aspect ordinaire.

L'auteur a opéré par la même méthode avec le même succès, une invagination aiguë.

72 *bis*. **Riedel**. — *Mitteilungen ans der Grenzgebieten der Medizin und Chirurgie*, vol XIV, 1905, p. 218. — Enfant de 5 mois vu le 28 juillet 1904. — Souffrant depuis 3 semaines de douleurs abdominales, vomissements, selles muco-sanglantes. Le lendemain l'enfant est rétabli 14 jours après nouvelle crise qui rétrocède après des lavements. — Le 13 *août* à 3 heures nouvelle attaque. Prolapsus intestinal : on le réduit. Dans la région abdominale supérieure gauche, tumeur en forme de boudin s'étendant depuis les côtes jusqu'à la ligne médiane à la hauteur du colon transverse gonflement du côté droit dans la région du cœcum et du colon ascendant. Pas de mouvements péristaltiques nets. Par le toucher rectal, à 8 centimètres au-dessus de l'anus, on trouve une tumeur grosse comme une pomme, conique, s'avançant dans la lumière de l'intestin. On peut avec le doigt pousser la tumeur vers le haut sans rencontrer de résistance. Après narcose on sent bien la tumeur en forme de boudin en haut et à gauche de l'abdomen, s'avançant jusqu'à la ligne blanche. Laparotomie. Tumeur en saucisse de 8 à 9 ctm. d'épaisseur, 20 ctm. de long. A un travers de main des côtes, on voit débouchant d'en bas dans la tumeur, l'S iliaque. En tirant soigneusement, on parvient à ramener l' S iliaque s'avançant jusqu'à la ligne médiane vers la fin seulement, il fallut exercer une forte traction parce que la tête de l'intussusceptum et le col de l'intussuscipiens étaient épais et œdématiés. Du côté droit l'iléon est invaginé dans le cœcum et le colon ascendant. Le mésentère de l'iléon invaginé est très adhérent. Fausses membranes, etc. Désinvagination

cependant facile, une fois faite, elle montre un étranglement de l'extrémité inférieure de l'iléon, à 5 ctm. de la valvule. Cet étranglement cesse quand on fait passer le contenu intestinal, de l'iléon dans le cœcum. Les gaz intestinaux se répartissent dans tout l'intestin qui reprend un calibre uniforme. On suture l'iléon à la paroi abdominale postérieure pour empêcher la récidive. Mort de pneumonie double. On a donc eu dans ce cas : 1° Invagination iléo-cœcale; l'iléon à travers la valvuve passe dans le cœcum et le colon ascendant. La tumeur en boudin est à sa place normale. L'iléon invaginé forme la tête de l'intussusceptum, le cœcum le cou de l'intussuscipiens; 2° Intrusion rétrograde de l' S romanum dans le colon descendant et dans le colon transverse presque jusqu'au milieu de celui-ci; 3° invagination de l'extrémité inférieure de l'S romanum dans le rectum. Cette dernière avait disparu sans doute par le toucher très long fait pendant la narcose avant l'opération.

73. Bowen Jones. —*British Medical journal*, 1903, t. II, p. 1214. — Fille de 9 ans.. Début 3 semaines auparavant, par douleur abdominale violente. Mucus et sang dans les selles. Nausées sans vomissements. Pas de température. Pouls à 76. Constipation depuis 3 jours : entrée le 20 juillet 1903. Grosse masse piriforme au niveau de l'épigastre. Purgatif: deux selles normales. Douleurs plus vives, plus fréquentes au niveau de la tumeur. —Le 24 *juillet*. Laparotomie médiane sus-ombilicale. On attire l'invagination au dehors. *Expression : le caput cœcum coli, avec l'appendice, et la plus grande partie du colon ascendant s'étaient invaginés dans le colon transverse. On voit alors que la surface convexe de la tête du cœcum, près de l'insertion de l'appendice au niveau d'un point traversé par l'une des bandes musculaires longitudinales a été la première partie invaginée.* A ce niveau on voit quelques fausses membranes. L'intestin paraît couvert d'une substance dure, calcaire, de nature tuberculeuse problématique. *Après réduction, la plus légère manipulation tendait à reproduire le plissement de l'intestin. On pouvait prévoir la possibilité d'une récidive, on ferme la paroi. Guérison.*

74. Michel. — *Observation inédite due à l'obligeance de M. le Docteur Michel professeur agrégé à l'Université de Nancy.* — F., 32 ans, entre pour troubles digestifs, vomissements, diarrhée, amaigrissement (Août 1903). Troubles durant depuis trois mois. Elle reste 3 semaines avec une température oscillant entre 37°5 et 38, selles sanglantes diarrhéiques à plusieurs reprises. Douleurs continues localisées à droite, avec irradiations dans l'abdomen. Vomissements très rares. Mauvais état général. Empâtement de la fosse iliaque droite sans limites précises. — *Diagnostic* : Péritonite tuberculeuse,

tuberculose iléo-cœcale. La température monte à 39°, 39°5. Les douleurs sont très vives : la malade descend en chirurgie. Facies grippé. Pouls à 110. Température 39°3. Vomissements. Pas de gaz. Empâtement douloureux dans la fosse iliaque droite avec contraction de la paroi. Toucher rectal et vaginal négatifs. Le 8 *septembre*, jour de son entrée en chirurgie, laparotomie latérale d'urgence. Sérosité péritonéale. Anses grêles rouges, très congestionnées. Dans la région de la fosse iliaque droite, masse rougeâtre adhérente à la paroi, aux anses grêles, à l'épiploon. Décollement des adhérences. Libération d'une masse constituée par le cœcum (?) aux parois très épaissies, cherchant à la libérer davantage je vois une anse grêle s'enfonçant directement dans la masse ; je ne trouve pas l'appendice. La masse remonte jusqu'au coude hépatique du colon transverse : c'est une invagination. *Expression et traction, désinvagination assez difficile, j'attire l'intestin grêle, l'ampoule cœcale, l'appendice. Sur l'intestin grêle et le gros intestin désinvaginé, plaques de sphacèle. Œdème. La seule conduite rationnelle est la résection.* Résection et anastomose latéro-latérale. Drainage. Mort 16 heures après l'intervention. — *Examen de la pièce.* La pièce à part l'épaississement, l'œdème, les plaques de sphacèle ne présentait rien d'anormal. 10 ctm. d'intestin grêle étaient invaginés dans le gros intestin avec le cœcum et une partie du colon ascendant.

75. Colzi (de Florence). Envoi de M. le professeur Burci son successeur (notes). — Enfant de 9 à 10 ans. Intervient pour troubles de sténose de l'intestin. Invagination dans colon transverse. Réduction. Fixation de l'anse désinvaginée à la paroi antérieure. Guérison complète.

76. D'Urso. — Messina, 1903, envoi de l'auteur. — R. S. 39 ans. Il y a 2 mois douleurs sous-ombilicales. Diarrhée. Ces phénomènes ne l'ont depuis jamais complètement quitté. Tumeur occupant la ligne médiane entre l'épigastre et l'ombilic, en forme de boudin (salcicciotto) horizontal. Contraction des droits d'où impossibilité de circonscrire la tumeur qui d'ailleurs à la pression tend à remonter vers le haut. A l'insufflation de l'estomac il vient recouvrir en partie la zone de la tumeur. A l'insufflation du colon, on observe une zone de tympanisme surtout sous-ombilicale. A la percussion on réussit à délimiter le trajet du colon qui est normal. Rien de spécial dans l'état général. — 21 *mai* 1903. Laparotomie. Tuméfaction occupant le gros intestin et en suivant le trajet. *Invagination formée par la terminaison du grêle, par le cœcum et le colon ascendant qui s'invagine dans le colon transverse et descendant. Désinvagination, sur l'anse invaginée quelques points de nécrose superficielle et sur le cœcum une petite plaque couverte d'exsudats fibrineux, on l'enfouit dans une suture séro-*

séreuse. On fixe avec points de suture la portion terminale du grêle au péritoine pariétal. On fixe également de même le début du colon ascendant. Selle 2e jour. Apyrexie. Selles spontanées toutes les 24 heures. Le symptôme qui induisit surtout en erreur fut la facilité de l'insufflation de tout le colon par le rectum.

77. Bowen Jones. — *South Wales and Montnouthshire branch West Wales Division.* 25 sept. 1903. *Brit. Méd. Journal*, 1903; t. II, p. 1214. — Fille 9 ans, 3 semaines auparavant douleur aigue dans l'abdomen, mucus et sang dans les selles. Tumeur piriforme dans la région épigastrique. Quelques nausées. Jamais de vomissements. Laparotomie. Invagination du cœcum (iléo-cœcale) le caput cœcum coli, avec l'appendice vermiforme et la plus grande partie du colon ascendant, s'était invaginé dans le colon transverse. La surface convexe du caput cœcum, près de l'insertion de l'appendice, au niveau d'une portion traversée par une des bandes longitudinales, s'était invaginée la première. On trouva en cet endroit quelques plaques d'exsudats, la bande longitudinale était dure, et calcaire (tuberculeuse ou inflammatoire?) Après réduction, la plus légère manipulation avait tendance à causer une récidive et une réformation de la lésion. *On replace soigneusement l'intestin enrobé d'épiploon.* Guérison.

78. Bérard. — *Semaine Médicale*, 1904, n° 17, 27 avril, p. 129. — H. 8 ans, entré le 25 janvier 1904. Troubles abdominaux depuis 3 semaines. Début par crises et coliques bientôt suivies de vomissements verdâtres et fréquents avec le maximum de douleurs autour de l'ombilic. Les crises se reproduisirent à plusieurs reprises durant la première semaine, puis elles cessèrent, ne laissant après elles que quelques douleurs sourdes et une diarrhée tenace dans laquelle les parents avaient remarqué plusieurs fois la présence du sang. A la palpation aucune masse dans les fosses iliaques; mais au-dessus de l'ombilic, une pression large et un peu attentive, nous révèle une zone assez douloureuse rénitente, qui semble correspondre à un gâteau profond d'épiploïte, car on la sent surtout nettement, quand les grands droits sont relâchés au maximum. Rénitence à la pression la plus grande vers la fosse iliaque droite, mais sans douleur.

Laparotomie. Le péritoine pariétal et viscéral ainsi que le grand épiploon ne présentent aucune lésion Mais l'épiploon relevé, le *colon transverse apparaît un peu congestionné et de dimensions énormes, si bien qu'au premier abord on aurait pu le confondre avec l'estomac. Parois légèrement épaissies, il semble qu'il soit rempli par un corps étranger assez mou, cylindrique, relativement mobile, comparable à un rouleau de feutre. On attire le colon hors de la plaie; il se déplace facilement y compris son angle droit, au-dessous duquel*

apparaissent alors les contours en goulot d'un collier d'invagination. Dans cet orifice s'engage l'iléon : le segment iléo-cœcal a disparu dans la profondeur du colon. Toute cette portion de l'intestin est restée relativement saine ; elle est le siège d'une congestion modérée qui se poursuit dans le mésentère correspondant occupé lui-même par de nombreux ganglions hypérémiés. *Pas de plaques de sphacèle, pas d'adhérences. Désinvagination facile. Le cœcum découvert nous constatons que ses parois sont infiltrées en masse ; elles donnent la sensation du carton mouillé ;* l'épaississement est surtout marqué au voisinage de la valvule de Bauhin : L'appendice dur, mais non ulcéré et à peine livide, est turgescent. Des ganglions nombreux, violacés et mous, du volume d'un pois à celui d'une noisette comblent l'angle iléo-cœcal. Dans le cœcum lui-même, il semble qu'il y ait une tumeur largement pédiculée, sur la face interne, vers la valvule de Bauhin et du volume d'une amande. Ce pourrait être un néoplasme bénin de la valvule qui aurait amorcé l'invagination ; mais nous croyons plutôt à une hypertrophie inflammatoire tuberculeuse des lèvres mêmes de cette valvule. *Incision longitudinale du cœcum* : toute la muqueuse apparaît alors vivement congestionnée quoique sans ulcérations ; de petites hémorragies sous-muqueuses sont visibles çà et là. *Les deux lèvres de la valvule, très épaisses, tomenteuses, font un prolapsus de 2 ctm. environ dans la cavité du cœcum : l'orifice iléo-cœcal est néanmoins largement perméable au doigt. Fermeture du cœcum. Résection de l'appendice.* Afin de prévenir la récidive de l'invagination, nous décidons de fixer dans la fosse iliaque le cœcum, dont le méso très long permettrait facilement un nouveau déplacement. Pour cela *une incision de la paroi est menée sur le bord externe du grand droit ; le cœcum est attiré par cette incision de la paroi vers l'épine iliaque droite et fixé au péritoine pariétal par quelques points de catgut, une mèche est établie au dessus de lui pour assurer la formation d'adhérences plus étendues.*

79. Bérard. — *Sem. Médicale*, 1904, n° 17 page 129 — H. 4 ans. souffrant depuis un mois de douleurs abdominales survenant par crises plus ou moins aiguës, ventre plat, dur, sans voussure. Mouvements de le paroi limités par l'appréhension. Pas de péristaltisme localisé, pas d'empâtement, ni de boudin cœcal. Pas d'ascite, mais la contracture généralisée de la paroi gêne d'ailleurs la palpation profonde. Toucher rectal négatif. Pas de collection, ni d'œdème inflammatoire en aucun point. Température normale. Depuis plusieurs jours l'enfant vomissait et avait de la diarrhée. Cette diarrhée continue dans le service, elle est glaireuse, fétide mais non mêlée de sang. Diagnostic : tuberculose entéro-péritonéale. Laparotomie sous-ombilicale. Intestin délavé, pâle, bai-

gnant dans un peu de liquide ascitique non sanguinolent. Tous les ganglions mésentériques sont engorgés, d'autant plus volumineux qu'on approche davantage du cœcum. Pas de granulations sur le péritoine, pas d'adhérences, pas de sténose fixe sur l'intestin grêle. Le cœcum que nous allons chercher dans la fosse iliaque droite ne peut pas être amené dans la plaie : il est aplati. On ne poursuit pas plus loin l'examen du gros intestin. Pendant cette exploration, la seule remarque que l'on fasse, c'est que la moindre pression sur un point de l'intestin y détermine très nettement la formation d'un nœud de contraction. Fermeture de l'abdomen. Pendant les 6 premiers jours, mieux sensible, puis les crises douloureuses abdominales se renouvellent aussi intenses qu'auparavant. Renseignements complémentaires du médecin qui avait fait le diagnostic d'invagination intestinale : à la suite d'une indigestion, étaient survenues des coliques très violentes, intermittentes. La palpation de l'abdomen pendant quelques-unes de ces crises de coliques avait fait percevoir un boyau allongé, douloureux, rénitent et tendu au niveau de la moitié droite du colon transverse.

Dans l'intervalle des crises, euphorie, élimination spontanée de gaz ; l'émission de quelques selles diarrhéiques et glaireuses est favorisée par l'administration de calomel. Proposition (neuf jours après la première intervention) d'aller de nouveau explorer le colon. La famille emmène l'enfant qui survit 10 jours encore chez lui, présentant toujours la même alternance de crises et de calme : la mort survient par obstruction intestinale prolongée au bout de ce temps.

80. Mikulicz, *loco citato*, obs. 6. — F., domestique. — *Antécédents* : Attaque de dysenterie le 4 mai 1887 : violentes douleurs abdominales et sacrées, vomissements, ténesme, selles liquides et sanglantes. Au bout de deux semaines, tout disparaît sauf le prolapsus. La malade passe deux mois dans un hôpital de province, puis entre le 12 oct. 1887 à la clinique chirurgicale de Königsberg. Ventre un peu ballonné. Le matin au moment de la garde robe, sort un morceau d'intestin dont la réduction est douloureuse. Pleurésie droite peu après son entrée. Le 9 décembre l'intestin sorti forme un boudin long de 26 ctm. et épais de 8, rouge, plissé transversalement ; *le point de réflexion de l'invagination est inaccessible par le rectum.* Au sommet du prolapsus, on trouve l'orifice intestinal au delà un cul-de-sac dépressible et enfin un canal muqueux étroit, long de plusieurs centimètres ; c'est une invagination iléo-cœcale chronique dont le cylindre externe est formé par le colon ascendant et le cylindre interne par l'iléon. *Résection typique immédiatement ; après incision du cylindre externe*, Mikulicz ne trouve pas de cylindre interne ; en suivant l'iléon à partir de la valvule iléo-cœcale, il constate qu'il se perd dans le colon vers l'anus ;

à 1 centimètre de l'anus il débouche de nouveau librement à la surface muqueuse du colon ; à ce niveau se détache de la partie postérieure du colon un cordon cicatriciel qui après 2 ou 3 ctm. se continuait avec un vrai cylindre interne : l'iléon avait donc été détruit sur une certaine étendue et n'était plus représenté que par ce cordon. Mikulicz acheva la section transversale du colon et réunit le bout central par des sutures profondes; le moignon fut réduit et remonta vers l'hypochondre gauche. Suites très simples. Première selle le 10e jour. La malade sort complètement guérie le 31 janvier.

81. Erdmann John. — *New-York Medical Journal*, t. I, 1904, p. 922. — Cas. 2. Subacute intussusception. — Enfant. Diagnostic appendicite. Laparotomie 6 jours après. *Invagination comprenant le cœcum, le colon, avec une faible partie de l'iléon. Réduction facile. Ablation de l'appendice.* Guérison.

81 *bis*. Broca et Moizard. — *Société de Pédiatrie*, 20 déc. 1904. — Enfant de 11 ans. Depuis quelques mois présente des troubles digestifs, et surtout de l'entérite muco-membraneuse. Quelques jours après son entrée, il présente une tuméfaction de la fosse iliaque. Cette tumeur avec les caractères de variabilité, associée aux troubles digestifs et les derniers jours à de l'incontinence des matières, fit faire le diagnostic d'invagination chronique que l'opération heureuse devait montrer exact. Au point de vue clinique, les auteurs insistent surtout sur l'absence complète des vomissements, sur l'indolence absolue pendant toute la durée de la maladie. L'opération montre une invagination iléo-cœcale très étendue qui nécessita la résection de 15 ctm. d'intestin grêle, du cœcum et du colon ascendant. Au niveau du cœcum existait une grosse tumeur avec ulcération de la muqueuse ressemblant macroscopiquement à la tuberculose et que l'examen microscopique devait montrer n'être que de l'inflammation chronique.

V. — Invaginations de l'appendice.

82. Mac Kidd. — *Edinburgh Medical Journal*, 1859, t. II, p. 793 (2 planches). — Enfant de sept ans. Douleurs abdominales sous-ombilicales, très violentes, paroxystiques, discontinues. Un mois auparavant coliques progressivement croissantes d'intensité et devenant épouvantables. La nuit elles disparaissent. Le lendemain réapparition en allant à la selle le matin. Durée de la crise jusqu'à la nuit. – *Le 1er mai.* Dr Mac Kidd le voit et ne trouve rien d'anormal à la palpation du ventre. L'enfant indique avec le doigt le siège de la

douleur. — *Le* 3 *mai*, l'enfant pousse des cris effrayants, on lui donne des vermifuges qui n'ont aucun effet. La douleur siégeait toujours au même endroit. Sensibilité dans la fosse iliaque droite lorsque l'on palpe profondément. Mac Kidd a recours au chloroforme pour calmer les douleurs pendant la dernière quinzaine de sa vie. Pas de constipation. Mort le 31 mai sans autres symptômes. — *Autopsie*. Tous les organes sont normaux sauf le cœcum et le colon ascendant. Mon attention étant attirée vers le cœcum, je trouvai une masse que je crus être des fèces durcis. Pas trace d'appendice. Je mis à découvert le commencement du colon de façon à garder le cœcum en entier et je fis monter la tumeur en la poussant. La tumeur était l'appendice vermiforme invisible à l'extérieur. L'appendice parfaitement libre était couché au travers de la valvule iléo-cœcale, agissant ainsi comme une barrière s'opposant au cours des matières. Pas de traces d'inflammation, ni d'adhérences avec le cœcum. L'appendice était enroulé en spirale conique. Sa base mesurait 2 pouces 1/2 de circonférence, sa longueur était de 2 pouces. Il se terminait brusquement par un nodule, semblable au sommet d'un cône d'un pouce de long avec un collet bien marqué. Il n'y avait pas à proprement parler de caput cœci. il semblait invaginée avec l'appendice Gangrène partielle des plis de la muqueuse de l'appendice. Le nodule terminal était parsemé de points inflammatoires noirâtres, dont quelques-uns étaient aussi gangréneux. La valvule iléo-cœcale était noire, gangréneuse, molle, les lésions étaient surtout marquées dans son segment supérieur.

Les parties adjacentes du cœcum ne présentaient pas trace d'adhérences ni d'inflammation. Le colon ascendant était épaissi et légèrement rétréci. Extérieurement pas traces d'adhérences sur le cœcum.

83. Trèves. — *In Intestinal Obstruction*, en oct. London, 1884. — Fille de 12 ans. Symptômes d'invagination chronique. Laparotomie. Réduction d'une invagination iléo-cœcale. On sent une masse dans le cœcum. Convaincu que cette masse qui faisait saillie dans le cœcum après la réduction était une tumeur, Trèves ouvre le cœcum : Appendice invaginé, énorme, épaissi. 2 pouces de long. 1 pouce 1/4 de diamètre transversal.

84. Chaffey. — *Lancet*, 1888, t. II, p. 17. — 3 ans. Entre le 26 avril 1888. Douleurs abdominales depuis 6 semaines. Vomissements quelquefois pendant les 10 derniers jours. Selles normales jusqu'au 23 avril, puis constipation, il n'a passé depuis qu'un peu de mucus et de sang. Tumeur allongée en forme de saucisson dur. Mobile avec les mouvements respiratoires. De contour irrégulier située dans la région du colon transverse. Mort le 8 mai. — *Autopsie*. Pas de péritonite. Le grand épiploon est attiré du côté droit et fixé au voisinage du

cœcum par de solides adhérences Quelques exsudats récents. L'emplacement du cœcum était occupé par une tumeur arrondie (de 3 pouces sur deux) composée du cœcum en partie invaginé dans sa propre cavité, en même temps que la valvule iléo-cœcale. Toutes ces parties étant réunies par des bandes dures, arrondies, ressemblant à des ficelles, passant en pont au-dessus de la fissure existant entre le grêle et le fond du cœcum. Malgré une recherche soigneuse, on ne trouve pas l'appendice. — Son extrémité proximale s'est retournée comme pour former une petite saillie polypeuse (de près de 1 pouce de long) dans la cavité du cœcum, près de la valvule iléo-cœcale. La muqueuse est presque gangrenée, de couleur pourpre et escharifiée. A la pointe de cette saillie, un orifice bien marqué conduisant dans une cavité tubulaire d' 1/2 pouce de long. Une petite concrétion jaunâtre, comme un galet adhérait à son sommet et une production de même sorte, existait dans la cavité de la saillie polypeuse. Le cœcum était plus vaste que normalement. Hypertrophie de ses parois. Le colon ascendant était assez brusquement séparé du cœcum. Ses parois ainsi que celles du gros intestin étaient considérablement hypertrophiées. Pas d'ulcération. Pas de plaques de congestion. Pas de péritonite récente le long de son trajet. Rien d'anormal au niveau de la valvule iléo-cœcale.

85. Pitts. — *Lancet*, 1897, t. I, p. 1603. — Enfant, 2 ans 1/2, entre le 13 janvier 1897. Trois mois et demi avant accès douloureux. Vomit, tout rentre dans l'ordre. Le lendemain nouvel accès. Ces accès continuent plusieurs jours. Diarrhée : mucus, selles sanglantes. Il n'y a pas de tumeur abdominale, mais dans les paroxysmes, ventre tendu et dur. — Le 29 *décembre* 1896. Prolapsus rectal (quatre pouces). Essai de réduction en position inversée. Gargouillement et réduction : on ne sent plus la tumeur abdominale. — Le 4 *janvier*. Selles sanglantes. Même état jusqu'au 13 janvier. Tumeur en boudin au niveau du colon transverse facilement mobilisable, variable et de siège et de volume. — Le 13 *janvier*. Laparotomie. Ganglions caséeux dans le mésentère. Adhérences épiploïques à ce niveau : la partie supérieure de l'abdomen est fermée. On pense à la tuberculose, mais comme on ne trouve pas le cœcum on poursuit plus avant les investigations, on détruit les adhérences épiploïques et on attire le colon transverse dans la plaie. Invagination qui est réduite par de douces pressions. Après réduction complète, on ne voit pas d'appendice. Fossette à l'endroit présumé de son insertion, là également la base de son attache mésentérique. Dans le cœcum, tuméfaction allongée ressemblant à l'appendice épaissi. Incision du colon. Appendice chroniquement épaissi et complètement retourné dans le cœcum. Echec des tentatives de réduction. On le sectionne à la base et on suture, puis par dessus on accolle les parois de la fossette. Guérison.

85. **Pendlebury**. — *Lancet*. London, 1904, t. II, p. 1714. — F., 7 ans. Entre le 20 juin 1904. Il y a 8 semaines douleurs abdominales paroxystiques avec ténesme rectal. Vomissements, les derniers il y a 10 jours. Au début constipation, en juin au début sang et mucus dans les selles. Pouls à 124, température à 38. Mouvements péristaltiques. Ventre souple, se mouvant avec la respiration. Laparotomie. Invagination de l'appendice. Excision de la partie qui l'entoure, suture.

86. **Wright et Renshaw**. — *Brit. Med. Journal*, t. I, 1897, p. 1470. — Enfant 2 ans 1/2. Alternatives de diarrhée, de constipation. Le 5 *décembre*, diarrhée. — Le 7 *décembre*, douleur subite dans l'abdomen, nausées. Purgatif. Accès de coliques durant quelques secondes. Rien dans la fosse iliaque. Le soir, selles. — Le 8 et le 9 *décembre* vomissements. Au-dessus et à droite de l'ombilic, juste sous le foie, on sent une tumeur bien nette de la forme et du volume d'une grosse noix. Un lavement amène beaucoup de mucus et une selle bien moulée. Le 10. Les vomissements cessent et les coliques diminuent, malgré plusieurs attaques de vives douleurs pendant la nuit. — Du 11 au 17, même état. Chaque jour lavement et selle. La tumeur varie de siège, allant en haut, à gauche, on entend des gargouillements à son niveau pendant les accès de coliques. Température normale. Pouls excellent. Toucher rectal négatif. — Le 18 *décembre*, lavement, selle, la douleur semble avoir disparu pendant les jours suivants. — Le 23 *décembre*, nouvelles douleurs. — Le 26 *décembre*, chloroformisation, rien d'anormal senti par le rectum. Tumeur bien limitée sentie sur le trajet du colon transverse et dans l'hypochondre gauche. Selles normales. Quelques nausées. Coliques par intervalles avec mouvements péristaltiques. Ces accès étaient déterminés par la palpation de l'abdomen. L'état s'aggrave depuis le 1er *janvier*. — Le 7 *janvier*, laparotomie. Ganglions mésentériques durs et enflammés, apparemment tuberculeux mais sans granulations intestinales. La tumeur pouvait se mouvoir librement dans l'abdomen depuis la fosse iliaque droite, jusque dans la fosse lombaire droite et du côté gauche de l'abdomen. Difficultés considérables pour l'attirer au dehors. C'est le cœcum très épaissi par une infiltration inflammatoire de ses parties, uni au grêle adjacent par de solides adhérences. L'appendice épaissi et replié sur lui-même couvert d'exsudats, était fortement fixé par son sommet entre le grêle et le cœcum. Par suite de cette fusion des organes, il était difficile de se rendre compte exactement de ce dont il s'agissait. Dissection soigneuse de la pointe terminale de l'appendice, on peut ainsi le suivre jusqu'à sa base et on trouve une invagination de la racine de l'appendice. Il semblait que l'appendice avait été poussé dans le cœcum, entraînant

avec lui une partie de la paroi cœcale et formant une dépression de la grandeur de la première phalange de l'index d'un adulte. L'appendice en sortait comme le pied d'un champignon (*the appendice sprang like the stalh of a mushroom*). Un ganglion hypertrophié siégeait près du sommet de l'appendice. On essaie de réduire l'invagination par des tractions. des pressions, mais la rigidité et l'infiltration de ces parties était si grande que ces manœuvres ne firent que peu de chose. Les tuniques séreuse et musculeuse commençaient à se déchirer en un ou deux endroits. On incise le cœcum sur le trajet d'une bande longitudinale. On presse de dedans en dehors par le doigt introduit dans le cœcum, on réduit ainsi en partie, mais la dépression ne disparaît pas complètement. On vérifie s'il n'y a pas de déchirures, on ferme le cœcum, on enlève l'appendice.

87. Mac Graw. — *British Med. Journal*, 1897, p. 956. — Enfant de 7 ans. En juin 1896. Choléra morbus. Guérison, mais il subsiste à quelques jours d'intervalle une douleur abdominale très violente durant en général plusieurs heures. Quelques jours de bien-être, puis reprise des accidents. Chaque jour selles normales, contenant rarement du mucus et du sang. Pas de cause apparente aux douleurs ; le régime n'influence en rien leur apparition. Les intervalles entre les crises diminuent. Durée 4 mois. Amaigrissement. On le tient 5 jours en observation, et il a deux crises. Contracture des muscles abdominaux, pas de tumeur, pas de zone de sensibilité spéciale. Douleur rapportée à la région épigastrique. Laparotomie : colon transverse rouge, très enflammé. Longueur particulière du mésocolon qui permet d'attirer le colon ascendant et le cœcum avec facilité. Tout le gros intestin était injecté et paraissait altéré jusqu'à l'angle splénique. Cœcum du type fœtal avec appendice inséré à son sommet. Cœcum exceptionnellement long, son sommet était invaginé avec l'appendice vermiforme, formant une tumeur que l'on pouvait sentir à travers les parois intestinales et de la grosseur d'une noisette. L'iléon n'était pas compris dans l'inversion, la valvule iléo-cœcale n'était pas obstruée. De fait un espace appréciable se trouvait entre l'invagination et l'embouchure de l'iléon. Section du cœcum au niveau du collet de l'invagination juste au niveau du retournement de l'intestin ; on enlève la portion invaginée On laisse encore au moins un pouce de tissu jusqu'à l'orifice de l'iléon. Guérison. — *Examen de la pièce* : ouverture du colon. Muqueuse œdématiée et décolorée. La surface de la tumeur était d'un bleu tacheté, dû à la forte congestion subie. Le fait de la non existence des adhérences : probablement dû à la violence des contractions musculaires de l'intestin dans les accès de coliques, le spasme rompait les adhérences aussitôt qu'elles se formaient. Difficulté de comprendre pourquoi les

séreuses accolées n'étaient pas intimement adhérentes, même dans le cul-de-sac formé par l'invagination.

87 *bis*. **Haldane**. — *Scottish Medical and Surg J.*, 1903, t. I, p. 333. — H., 3 ans. Constipation. Douleurs abdominales, tumeur arrondie et élastique au niveau de l'angle gauche du colon. On amène l'enfant 15 jours après : tumeur kystique oblongue dans l'hypochondre gauche. Un lavement donne forte évacuation de matières fécales. — *Le* 17 *octobre*, douleur violente et subite dans l'abdomen, sensibilité et rigidité des parois abdominales. Trois selles sanglantes. Laparotomie, sérosité claire, traces de péritonite légère, rougeur. On découvre l'invagination. Cœcum distendu et rouge, épaissi en bas et en arrière. Invagination de l'appendice partielle. Disposition de la pièce comparable à la verge dont le gland (appendice) est entouré d'un prépuce gonflé, le mésentère de l'appendice formant le frein on réduit difficilement. La portion invaginée de l'appendice apparaît gonflée, épaissie, près du cœcum congestion et tendance à la gangrène. On résèque l'appendice. Guérison.

88. Rolleston. — *Edinburgh Med. Journal*, 1898, p. 21, t. IV, New Series. — H., 32 ans. Mort de perforation d'ulcère duodénal. Appendice très fortement recourbé et fixé par de vieilles adhérences au péritoine cœcal. Rien d'anormal au niveau de son insertion cœcale et certainement pas trace d'invagination. A l'ouverture du cœcum, la muqueuse de l'appendice prolabée fait dans le cœcum une saillie droite d'un demi pouce. Elle est très injectée, et non ulcérée. Au toucher elle est ferme et dure. Comme on le vit plus tard par section longitudinale les parois ne sont pas épaissies, très minces au contraire, la distension et la consistance ferme étant dues à la présence d'une concrétion dans son intérieur au milieu de la saillie formé par ce prolapsus muqueux, une petite fossette ronde de coloration grise. On sectionne longitudinalement l'appendice, et l'on voit que cette fossette est le sommet de la concrétion intra-appendiculaire se présentant à l'orifice cœcal. Examen après fixation : l'appendice ne s'est pas invaginé car sa musculeuse se continue directement avec celle du cœcum. Seule la muqueuse s'est invaginée : elle est composée de deux tuniques, l'une regardant la cavité du cœcum, l'autre limitant la dilatation contenant la concrétion. La dernière est très mince.

Ce prolapsus semble être sous la dépendance de l'irritation par la concrétion fécale aidée par les contractions de la musculeuse de l'appendice.

L'auteur le compare à celui de la muqueuse de l'uretère dans la vessie, dû à un calcul. Il pense que l'adhérence de l'appendice à la fosse iliaque droite a aidé à la production du prolapsus, en donnant à

l'appendice un point d'appui pour ses contractions tendant à chasser la concrétion. L'invagination de toutes les tuniques était par ce fait impossible. La laxité de la sous-muqueuse a permis le glissement de la muqueuse.

89. Waterhouse. — *Trans. Palh. Soc.*, London, 1898, p 108. — F., 4 ans. Entrée le 18 juillet 1895. 1° Chloroforme 5 jours avant son entrée pour invagination dont on ne dit pas le début : disparition de la tumeur par massage. 2° Le 18, récidive. On sent le boudin à droite. deux lavements sans résultats. Laparotomie. Invagination entérique à quatre pieds au-dessus de la valvule iléo-cœcale : elle était transversale. Comme l'autre était primitivement verticale, on cherche du côté cœcum. Invagination iléo-colique réduite facilement. Après sa réduction, on constate dans l'intérieur du cœcum, un corps ferme, globuleux, d'un pouce de diamètre. On n'apercevait à l'extérieur qu'un demi pouce de l'appendice, qui sans conteste était en continuité directe avec la masse globuleuse du cœcum. Réduction impossible. Essais vigoureux d'expression. La paroi œdématiée du cœcum cède et on voit alors l'appendice en partie gangrené. Résection de l'angle iléo-cœcal. Anastomose au bouton de Murphy. Durée 1 h. 1/2. Mort 30 heures après. — *Examen de la pièce.* A la surface interne du cœcum, portion de l'appendice invaginé, formant une masse globuleuse de 3/4 de pouce de long, 2 1/2 de circonférence, le collet était rétréci 1 3/4 de pouce. 5/8 de pouce d'appendice au dehors. Impossibilité de réduction,

90. Ricard. — *Observation due à l'obligeance de M. le Docteur Ricard, professeur agrégé, chirurgien des hôpitaux.* — Invagination intra-cœcale de l'appendice. Cœcotomie. Résection de l'appendice. Mme V..., 24 ans. *Opérée le 27 janvier* 1899. Salle Gosselin lit n° 8. Hôpital Saint-Louis. La malade entre pour appendicite chronique, la dernière crise a eu lieu en 1898. La première en juin 1898. Symptomatologie classique. Il ne persiste ni douleur, ni empâtement, le 25 janvier. Incision classique de Roux. Adhérences épiploïques assez étendues sur le cœcum. Cœcum épaissi et rougeâtre. Après de nombreuses investigations on ne trouve pas l'appendice, ni la trace de son insertion. En palpant le cœcum on sent un cordon épais et cylindrique. Il est évident que ce cordon est intra-cœcal. Incision longitudinale du cœcum le long de la bandelette longitudinale sur 6 ctm. environ après protection soigneuse de la cavité abdominale. Dans le cœcum ouvert, apparaît un cordon en massue, avec un orifice central au milieu de son extrémité supérieure renflée. Ce cordon recouvert d'une muqueuse ecchymotique est l'appendice aux 3/4 invaginé. Ligature circulaire au catgut et excision intra-cœcale de l'appendice. Thermo-cauterisation du moignon. Suture du cœcum en deux plans. Totale au catgut. Séro-séreuse. Drai-

nage. Suture de la paroi en un plan au fil d'argent. Guérison rapide et parfaite.

91. Enderlen. — *Münchener Medizinische Wochenschrift.* 1900, juillet. — H., 2 ans 1/2, admis en août 1899. Troubles caractérisés par de violentes coliques dans la région sus-ombilicale. Selles glaireuses alternant avec évacuations tantôt sanglantes tantôt tout à fait normales datant de la fin de mars. Dès cette époque, ces symptômes devaient être établis au grand complet. Sur ces entrefaites apparut au niveau de la région épigastrique à gauche une tumeur étendue transversalement qui peu à peu suivit le trajet du colon descendant s'étala au dessus du ligament de Poupart pour prolaber définitivement en dehors de l'anus. Le 13 septembre le prolapsus était conique. Pendant les derniers jours selles tout à fait normales. Mort le 29 sept. avec symptômes de péritonite par perforation. — *Autopsie* : au milieu du colon transverse, le commencememt de l'invagination. A partir de ce point la tumeur présentait le volume d'un poignet d'adulte et s'étendait sur une longueur de 35 ctm. jusque dans la région anale. Sa gaine extérieure présentait plusieurs étranglements profonds qui en deux endroits avaient formé des invaginations secondaires. La gaine était hypertrophiée, par épaississement régulier et égal des couches musculaires longitudinale et circulaire. A la sortie du petit bassin, la tumeur était coudée à angle aigu et au niveau de cet angle on voyait deux points perforés. Quant aux gaines moyennes et internes, elles étaient soudées ensemble sur une longueur de 16 centimètres. En résumé l'apex était formé par la valvule iléo-cœcale. La tumeur conique constatée durant la vie était en partie le processus vermiforme inversé. Pendant sept mois, de mars à septembre l'apex a parcouru peu à peu tout le trajet du colon.

92. Bide. — *Observation communiquée par M. le Docteur Bide, ancien interne des hôpitaux de Paris, professeur suppléant à l'Ecole de Médecine de Clermont.* — H., entre le 4 mai 1900, atteint depuis la veille de phénomènes d'étranglement dans une hernie inguinale droite qui ne remontait pas à plus d'un an. La tumeur en forme de boudin assez grosse venait se perdre au fond des bourses. L'intensité des symptômes généraux que présentait le malade n'étaient pas en rapport avec la date relativement récente du début de l'étranglement. En effet le patient souffrait beaucoup, avait les yeux excavés, le facies grippé, l'aspect cholériforme. Les vomissements étaient incessants. L'anse intestinale étranglée était non pas l'intestin grêle, mais le cœcum ou plus exactement la partie initiale du colon ascendant, car de cœcum il n'y en avait pour ainsi dire point ; l'iléon se continuait directement avec le gros intestin sur lequel il était abouché à angle droit de sorte que

son bord inférieur se continuait avec le bord externe du gros intestin. Ce dernier était étranglé ou serré dans les 2/3 de sa circonférence. D'appendice, il n'y en avait pas d'apparent : aucune bride, aucune fausse membrane ne pouvait m'empêcher de le trouver s'il eut existé. Au point où il eut dû s'implanter, on voyait un orifice de 3 mm. de diamètre à peu près par lequel on pouvait introduire les mors fermés d'une pince à forcipressure. Par des pressions successives, on vida le gros intestin des matières qu'il pouvait contenir et l'on put sentir à travers ses parois, ballottant dans son intérieur, un cordon rigide de 3 ou 4 centimètres de longueur et de la grosseur d'un manche de porte-plume ordinaire. Une sonde cannelée put pénétrer par l'orifice péritonéal dans ce cordon canaliculé qui nous parut n'être autre chose que l'appendice invaginé. La sonde cannelée était sentie à travers les parois du gros intestin et l'on pouvait parfaitement suivre les mouvements qu'on lui imprimait Vu le peu de rapport qui existait entre les phénomènes généraux et le degré de l'étranglement du cœcum, nous en vînmes à supposer qu'il pouvait y avoir inflammation de l'appendice invaginé et nous pensâmes un instant à ouvrir le cœcum et à résèquer l'appendice. Après réflexion, nous crûmes bon d'attendre les événements. Le gros intestin fut réduit dans le ventre, la cure radicale pratiquée. L'opéré fut mis en observation et nous restâmes prêt à intervenir, si les accidents continuaient ou s'il s'en produisait de nouveaux. Il n'en fut rien. La guérison opératoire se fit par première intention, l'opéré sortait de l'Hôtel-Dieu le 16 du même mois.»

93. Montsarrat. — *British Med. Journal*, 1900, p. 1431, t. II. — Enfant de 4 ans ayant souffert de douleurs abdominales paroxystiques depuis un mois. Quelquefois il restait sans souffrances 48 heures. Constipation. Lavements amenant des selles normales. — Le 24 *août*. Quatre selles liquides, deux ou trois selles par jour. — Le 26. Sang et mucus. Pas de vomissements. — Le 29. Tumeur allongée dans la région lombaire droite s'étendant jusqu'au dessus de l'ombilic à 1 pouce et demi au delà de la ligne médiane. Réduction par manipulations dans la fosse lombaire sans qu'on puisse la faire disparaître complètement. — Le 31 *août*. *Laparotomie*. On réduit aisément l'invagination sans l'amener au dehors. La dernière portion seule reste invaginée. On l'amène au dehors, on fait l'expression, au sommet de cette dernière portion était l'appendice invaginé dans le cœcum de telle façon qu'une très petite portion de son extrémité distale était visible. Ses parois et celles du cœcum sur une zone circulaire l'entourant, étaient épaissies et indurées. A part cela l'appendice était sain, sans concrétions internes. On le résèque. Le 21 l'enfant sort guéri (Septembre).

94. — Observation de Lilienthal citée partout comme une invagina-

tion de l'appendice alors qu'il n'existait dans ses trois cas cités que deux invaginations iléo-cœcales et une iléo-colique. — *New-York acad. of Medicine*, 1901, 9 déc. — 1° Enfant de 3 ans. Douleurs violentes dans l'abdomen 8 jours avant. Peu de vomissements. Pas de sang dans les selles. Laparotomie sur le bord externe du droit. Invagination iléo-cœcale de près de 8 pouces. Ablation de l'appendice gros et œdémateux. Fixation du cœcum à la partie inférieure de la plaie. 2° Cas aigu iléo-cœcal. 3° Cas aigu iléo-colique.

95. Wallace. — *American Medicine*, 1901, p. 745. — H. 24 ans, souffrant depuis 2 ans de douleurs abdominales mal définies et de constipation. Douleur brusque aiguë le 11 *septembre* 1901. Diarrhée, vomissements, frissons. Sensibilité de l'hypogastre droit. Pas de contracture. Le 21 *septembre* réapparition des symptômes subaigus. Masse mal définie de la région inguinale droite. Amélioration rapide. — Le 26 *septembre* il ne reste ni douleur, ni sensibilité, ni tension de la paroi. — Le 29 *septembre* veille de l'opération décidée, on trouve l'appendice dans les selles. 3 pouces 1/2 de long constitué principalement par la muqueuse et la sous-muqueuse. Perforé près de son extrémité distale. Contenant plusieurs concrétions, une d'entre elles faisant saillie par la perforation. Guérison.

96. Jalaguier. — *Observation due à l'obligeance de M. le Docteur Jalaguier, chirurgien des hôpitaux,* communiquée oralement le 14 avril 1903 à l'Acad. de médecine. — M. de X... 11 ans. Atteinte depuis plusieurs années d'entéro-colite chronique. Depuis un an nombreuses crises douloureuses sans fièvre avec prédominance des douleurs vers la fosse iliaque droite. Examinée pour la première fois le 17 décembre 1902. Ventre souple. On trouve dans la fosse iliaque droite une induration douloureuse qui paraît correspondre à l'appendice et au cœcum. — *Diagnostic* : appendicite chronique avec poussées subaiguës. — *Opération* : le 27 *septembre* 1902. Le cœcum et l'appendice sont aisément amenés au dehors. Appendice très court. En cherchant à le dégager, on s'aperçoit qu'il est en partie invaginé dans le cœcum dilaté dont le fond est lui-même retourné en dedans constituant une invagination du premier degré. La désinvagination de l'appendice fut assez pénible. L'organe put cependant être extrait dans sa totalité et réséqué au ras du cœcum. La longueur de la portion invaginée mesurait environ 3 centimètres. L'enfant guérit sans incidents et depuis deux ans, la guérison est restée parfaite.

97. Haasler. — Obs. 9 *Arch. f. klinische. Chirurg.* 1902, t. 68, p. 836. — En *novembre* 1901, il y a quatre mois et demi, l'enfant ressent avant le dîner des douleurs abdominales. Une semaine après nouvelle attaque avec vomissements, plus tard, nouvelles crises de dou-

leurs sous-ombilicales accompagnées de vomissements non sanglants, crises séparées par un intervalle de 4 à 5 jours. Selles régulières. Après Noel, les accès augmentent de fréquence Ils surviennent presque tous les jours avec vomissements. Amaigrissement rapide. 4 semaines après la mère remarque du côté gauche du ventre une tumeur qui grossit avec les douleurs. Appétit conservé. Il y a 6 semaines selles d'entérite muco-membraneuses, de couleur normale. — *Etat actuel.* Enfant pâle, amaigri. Dans l'hypochondre gauche, tumeur ayant la forme cylindrique grosse comme un poing d'enfant et mobilisable vers la ligne médiane. La nuit crampes atroces : Glace, diète liquide. — Le 5 *avril* purgatif, selle molle. — Le 7 *avril.* Tumeur augmentée de volume. Bien-être considérable. Dans les derniers jours d'avril, la tumeur n'est plus médiane, mais presque toujours dans l'hypochondre droit. — Le 11 *avril* nouvelle crise très violente. Vomissements survenant 2 heures après. — Le 14 *avril.* Laparotomie. Dans la fosse iliaque droite, tumeur de la grosseur d'un œuf d'oie, très mobile. Mésentère allongé. En attirant la tumeur au dehors, elle diminue de volume : le grêle sort du gros intestin, sa portion désinvaginée, injectée, est couverte de couches fibrineuses. Le cœcum et l'appendice vermiforme sont chroniquement enflammés, — ils sont invaginés ainsi que la dernière portion inférieure de l'iléon dans le colon. Nombreux ganglions. Désinvagination impossible. Résection. Suture termino-terminale. Drainage. Sort guéri le 29 mai. Vu le 3 juin en très bon état. — *Examen de la pièce.* Long : 40 ctm. Plusieurs invaginations. La partie proximale de l'iléon est épaissie avec vestiges d'adhérences déchirées. A l'apex de l'intussusceptum on sent une petite tumeur. Cœcum, iléon, appendice invaginés. Au niveau du collet fortes adhérences que l'on déchire. Durcissement de la pièce. Coupe. L'invagination primitive est une invagination de l'appendice libre dans la lumière du colon ascendant. La muqueuse plissée est superficiellement gangréneuse.

98. Haasler. — *Arch. f. klinische Chirurg.*, 1902, t. 68, p. 826. H., 42 ans. Entre le 23 mars 1899, sorti le 29 avril. Il y a six semaines tombe de tramway et tout à coup ressent une forte douleur dans la fosse iliaque droite. Ballonnement du ventre. Constipation. Purgatifs amenant une selle peu abondante. Douleurs après les repas si bien que le malade n'ose ni manger ni boire. Amélioration durant quelques jours. Rechutes avec douleurs à se rouler par terre. Pas de gaz. Trois semaines après le début de la douleur, perception d'une tumeur se mouvant et grossissant dans les accès. Elle disparaît après eux, et il ne reste qu'une petite nodosité dans la fosse iliaque droite. A son entrée à l'hôpital, la tumeur a considérablement augmenté. Maigre, délicat. Du côté droit : tumeur lisse, de la grosseur du poing, de consistance dure.

— Le 4 *avril*. Laparotomie latérale. L'iléon se perd dans une masse qui occupe le flanc droit. Péritoine épaissi. Adhérences lisses réunissant le côté externe de la tumeur à la paroi abdominale postérieure, on sectionne ces adhérences. On isole la partie malade croyant à une tumeur maligne. Résection de tout le segment iléo-cœcal. 10 ctm. au-dessus, 10 ctm. au dessous, en tissu sain. Suture termino-terminale. Le malade sort guéri le 29 avril. On le revoit en août 1899, en 1902, très bon état. — *Examen de la pièce* : 35 ctm. Pas de cœcum ni de processus vermiforme visible. Pas de collet. Les adhérences l'ont nivelé. L'iléon se continue sans ligne de démarcation avec le colon ascendant. Le processus vermiforme invaginé et la valvule iléo-cœcale font saillie dans la lumière intestinale. La valvule touche presque la paroi externe. L'appendice invaginé sort encore plus loin. Il ne paraît pas invraisemblable qu'il ne soit la cause de l'invagination. Il n'est pas facile de le suivre ensuite. Il est entouré complètement d'adhérences calleuses dans sa cavité, on constate la présence de concrétions. La muqueuse de l'iléon est hypertrophiée, enflammée.

99. Hogarth. — *Brit. Med. Journal*, 1903, p. 850, t. I. — Fille de 6 ans. Entrée le 22 mai 1902. Il y a 6 semaines diarrhée durant une semaine. Après sa cessation, douleur abdominale apparaissant toutes les 10 minutes (nuit et jour). Enfant se tenant à genoux. Pas de sang ni de mucus dans les selles. Pas de constipation vraie. Selle journalière. 2 semaines avant l'entrée, vomissements persistants survenant après l'ingestion d'aliments. Soif très marquée. Régime lacté depuis 1 mois. Amaigrissement. Sensibilité dans le flanc gauche. Tumeur transversale sus ombilicale. Le 23 laparotomie. Invagination iléo-cœcale. Difficulté de réduction de la dernière portion. Appendice invaginé dans le cœcum, difficilement réduit et extirpé. Guérison 15 juin. Dans les remarques suivant l'observation, Hogarth ajoute : « On exprima l'appendice invaginé à travers la paroi du cœcum, sans l'ouvrir. On ne put le désinvaginer complètement et on l'enleva en laissant une petite partie adhérente très fortement par sa base. Tout ce qui restait était un disque ferme, induré dans la paroi du cœcum, à la base de l'appendice, du volume d'un 1/2 penny. Peut-être eut-il été préférable de l'enlever, mais le malade était trop faible pour supporter plus ample opération ».

100. Hogarth. — *British Medical Journal*, 11 avril 1903, t. I, p. 851. — F., 6 ans. Entrée le 22 mai 1902. Il y a 6 semaines : diarrhée durant une semaine. Cette diarrhée cesse mais est suivie de douleurs abdominales survenant toutes les dix minutes, et cela jour et nuit. Depuis elles n'ont jamais cessé. Pas de sang ni de mucus dans les selles. Chaque jour l'enfant va à la selle. 2 semaines avant l'entrée

vomissements très tenaces survenant après l'ingestion d'aliments. Soif très vive. Appétit perdu depuis un mois : la malade vit de lait depuis cette époque. Amaigrissement considérable. — Le 22 *mai*. Sensibilité à la pression dans le flanc gauche. On sent une tumeur, sur le trajet du colon transverse, descendant dans le flanc gauche et terminée par une extrémité arrondie donnant à la main la sensation de l'extrémité inférieure du rein. On ne pouvait assurer que les deux tumeurs horizontale et verticale se continuaient l'une avec l'autre. La matité splénique existait et était séparée de la tumeur par une zone sonore. Pas d'ascite. Pas de ganglions. Lavement amenant une selle abondante. — Le 23. Laparotomie sus-ombilicale. Invagination énorme de la variété iléo-cœcale finissant à mi-chemin du colon descendant. Facilement réductible jusqu'à la partie terminale. L'appendice était invaginé dans le cœcum. Il fut très difficile de l'attirer au dehors, des adhérences ayant été évidemment formées. — Le 15 *juin*. L'enfant sort guéri. — *Remarques* : L'appendice était invaginé et formait l'apex de l'invagination. L'invagination s'étendait dans l'S iliaque, et jusqu'à la courbure splénique, la réduction fut difficile. Les adhérences devinrent ensuite plus résistantes mais par expression soigneuse, on désinvagina jusqu'au bout : l'appendice seul restant invaginé. On le fit sortir du cœcum sans en ouvrir les parois. On ne put le retourner complètement : une petite portion de sa base était trop adhérente. On l'enleva comme on le fait d'ordinaire. Il restait un disque induré dans les parois cœcales, à la base de l'appendice. Ce disque avait environ le diamètre d'une pièce de 5 ctm. Il aurait peut-être mieux valu l'enlever, mais on avait peur du schock opératoire, vu l'état du malade.

101. Powell Connor. — *Lancet*, 29 août 1903, p. 600. — Enfant 9 ans, entré le 16 avril 1903. Un mois avant, coup dans l'abdomen : vomissements après l'accident, garde le lit quatre jours. Constipation opiniâtre. Une semaine avant son admission, on lui doune un purgatif journalier. La douleur abdominale continue. Il vomit, temp. 99°20. P. 100 R. 20. La paroi abdominale est contractée, et ne se meut guère dans la respiration. Le muscle droit ant. du côté droit résiste surtout. Sensibilité et résistance diffuse dans la fosse iliaque droite. Examen du rectum négatif. — *Le* 29 *avril* 1903 quitte l'hôpital avec un peu d'induration dans la fosse iliaque droite. Pendant une semaine tout va bien. — *Le* 6 *mai* 1903 douleur aiguë dans l'abdomen suivie de vomissements vers midi. Mieux sensible l'après-midi. Le soir douleur continue et vomissements fréquents. Pouls 140. Temp. 100°. Resp. 20. Langue sèche et fuligineuse. Paroi abdominale légèrement rigide on voit un gonflement ovalaire, un bombement de la paroi, juste au-des-

sus de l'ombilic, mobile avec les mouvements respiratoires. La tumeur est sensible, et peut être suivie vers la fosse iliaque. Elle est dure et facilement mobile. Examen rectal négatif. A 10 heures soir expulsion de sang pur. — *Le 7 mai* intervention. Laparotomie. Une invagination siège obliquement au niveau de l'ombilic. La tête peut être sentie : c'est une petite masse dure. La grosse partie de l'invagination constituée par l'iléon, fut aisément réduite jusqu'au cœcum. On trouva alors que la masse dure représentant la tête de l'invagination déjà sentie, siégeait dans l'intérieur du cœcum. Sa base était marquée par une fossette entourée d'adhérences. A un examen plus attentif, on trouve une invagination complète de l'appendice dont le mésentère est attiré dans la fossette. Toutes les tentatives de réduction sont jugées inutiles. Résection du cœcum. On nourrit l'enfant dès le premier jour par la bouche. Le quatrième jour lavement. Guérison rapide sans accidents.

102. Jalaguier. — *Observation due à l'obligeance de M. le Professeur agrégé Jalaguier, chirurgien des hôpitaux.* — H., 8 ans, fut pris dans l'après midi du 8 mai 1903 à la suite d'une chute sur le ventre d'une vive douleur abdominale. Pendant la nuit vomissements. Les accidents durèrent quelques jours. L'enfant paraît avoir eu de la fièvre, puisque le médecin qui le soignait chez lui aurait diagnostiqué une fièvre typhoïde. Il garda le lit pendant trois semaines souffrant toujours du ventre et vomissant tous les deux ou trois jours. Au début de juin, il entre à l'hôpital Trousseau où l'on diagnostique un rein flottant. Il quitte l'hôpital au bout de huit jours ; la douleur abdominale persistait, mais il ne vomissait plus. L'enfant entre le 15 juin aux Enfants Assistés dans le service de M. le professeur Hutinel. A son entrée, on put reconnaître une tumeur allongée de droite à gauche obliquement dirigée vers les fausses côtes gauches, au-dessous desquelles elle disparaissait. La tumeur mobile avec les mouvements respiratoires faisait saillie à certains moments. Matité hépatique nette, pas de ptose du foie. — Le 19 *juin*, la tumeur est franchement abdominale et médiane. On croit reconnaître le hile du rein. — Les 23 et 24 *juin* : accidents d'entéro-colite : douleurs et diarrhée. — Le 1er *juillet*, on ne sent plus rien à la palpation. — Le 20 *juillet*, nouvelle crise d'entéro-colite. — Le 21 *juillet*, la tumeur a reparu, elle ne ressemble plus à un rein. — Le 22 *juillet*, diarrhée non sanguinolente. L'inspection du côté droit pouvait faire penser à une invagination intestinale. On sent des matières fécales par la palpation — Le 24 *juillet* on administre un lavement d'eau de Seltz. La tumeur disparaît pour reparaître le lendemain (Les renseignements qui précèdent nous ont été fournis par M. Vitry interne du service de M. Hutinel). — Le 1er *août*, l'enfant me fut confié pour être

examiné sous chloroforme. Mais l'anesthésie ne me parut pas nécessaire, le ventre étant devenu très souple et facile à palper. Je pus constater avec la plus grande netteté la présence d'une tumeur abdominale située au dessus de l'ombilic et dépassant légèrement la ligne médiane. Cette tumeur mollasse, non douloureuse, se laissait déplacer très facilement. D'autre part en palpant attentivement la région rénale droite, je pus m'assurer que le rein était à sa place absolument indépendant de la tumeur. Je diagnostiquai donc une invagination intestinale en me basant sur l'évolution des accidents, principalement sur les alternatives d'apparition et de disparition de la tumeur, et sur les résultats fournis par l'examen direct. Etant donné le renseignement de l'apparition des accidents peu après une chute sur le ventre, je me demandai si l'invagination ne résultait pas d'un hématome pariétal ou mésentérique consécutif au traumatisme. — Le 14 *août*, l'enfant entre dans mon service: — Le 16 *août* on ne trouve pas trace de tumeur. — Le 17, au contraire, on la retrouve de forme vaguement ovoïde et dirigée dans le sens du colon transverse. L'on peut percevoir au niveau de son extrémité gauche une sorte de bourrelet résistant. L'enfant a deux ou trois selles liquides chaque jour. Il ne souffre aucunement. — Le 18 *août*, en palpant de nouveau la tumeur assez longuement on la sent disparaître progressivement sous les doigts jusqu'à n'être plus perceptible. Sa forme s'est un peu modifiée ; elle donne l'impression d'un cylindre horizontal. — Le 19 *août*, l'enfant va six fois à la selle dans la journée ; dans une de ses selles, on trouve un certain nombre de petits caillots de sang rouge. Les jours suivants, les évacuations deviennent beaucoup moins nombreuses ; on n'y voit plus de sang et la tumeur se reproduit, d'un volume moindre que celui qu'elle atteignait le 18 août ; elle se modifie du reste d'un jour à l'autre. — Le 28 *août*. Laparotomie. Au moment de l'opération la palpation ne perçoit plus qu'une induration vague dans la fosse iliaque droite. Incision médiane allant de l'appendice xiphoïde à l'ombilic. L'estomac dilaté et le grand épiploon sont relevés et maintenus avec des compresses. Le colon transverse est au niveau de l'ombilic, attiré dans la plaie de gauche à droite. On remarque qu'il est couvert de néoformations séreuses commençant vers la partie moyenne et devenant d'autant plus épaisses qu'on se rapproche davantage de l'angle colique droit. A partir de ce point et sur tout le colon ascendant, la séreuse très épaissie est parsemée de brides dures, blanches, comme cicatricielles presque toujours disposées en étoiles. Le colon dans son ensemble est très épaissi, le mésocolon est allongé, épais, scléreux, très vasculaire. A l'union du colon ascendant et du cœcum, on remarque un épaississement transversal surmontant une sorte de sillon

marqué surtout au niveau de la bandelette antérieure. Le cœcum très épais est amené au dehors en même temps que la fin de l'intestin grêle et l'appendice ; le tout forme une masse du volume d'un gros œuf. En palpant le cœcum, on sent dans son intérieur, une sorte de tumeur grosse comme un petit œuf. Cette tumeur est constituée par le fond du cœcum, une portion de l'appendice et la valvule iléo-cœcale, invaginés dans le cœcum. L'appendice gros comme le petit doigt, est couvert de tractus blanchâtres dont quelques-uns flottants ont une longueur de 4 ou 5 centimètres. La portion d'appendice invaginé mesure environ 2 centimètres : elle est grosse, œdématiée, séparée de la portion libre par une sorte de bride rouge se portant en dedans sur la fin de l'iléon, dont 2 centimètres environ sont encore engagés dans le cœcum. La désinvagination de l'appendice et de la fin de l'iléon sont des plus faciles. La tumeur cœcale très réduite persiste encore grosse comme une petite noix. Cette tumeur qui se continue avec la paroi épaissie de la fin de l'intestin grêle, n'est autre chose que la valvule iléo cœcale très œdématiée. On peut en refoulant en dedans la paroi antérieure du cœcum, engager l'extrémité de l'index dans l'orifice de la valvule. Le méso appendice très long est très épais, surtout sur son bord libre qui est comme fibreux. Le cœcum, l'intestin grêle et l'appendice étant exposés hors du ventre, si l'on saisit l'appendice par sa pointe et qu'on le pousse doucement vers le fond du cœcum, on voit celui-ci se retourner, puis entrer en contraction et avaler en quelque sorte l'appendice et la fin de l'iléon. A deux reprises, nous avons pu voir ainsi l'invagination se reproduire sous nos yeux. Elle se faisait en deux temps : 1° Engagement de l'appendice et de l'iléon dans le cœcum ; 2° engagement de la masse ainsi formée dans le colon ascendant, sous l'arcade transversale dont nous avons noté l'existence à l'union du cœcum et du colon ascendant, arcade qui marquait le collier de l'invagination. Résection de l'appendice et inclusion du moignon dans un pli du cœcum. Ce temps est rendu difficile par l'œdème et l'épaississement de la paroi cœcale. En vue d'éviter une récidive et pour combattre la tendance du cœcum à s'enfoncer dans le colon ascendant, je fis par un surget de catgut, un pli longitudinal dont le fond se trouvait formé par la bandelette antérieure. Le milieu de ce pli long de 7 à 8 centimètres correspondait à l'épaississement transversal indiquant le collier du cylindre invaginant. Les suites opératoires furent des plus simples. A partir du quatrième jour, les gardes robes deviennent régulières, sans jamais contenir de sang. Au palper de la région cœcale, on peut sentir pendant quelque temps une ligne dure à peu près verticale, paraissant correspondre au pli longitudinal formé sur le colon ascendant. Le cœcum lui-même paraissait

dur et épaissi. — Le 9 *septembre*, on ne découvre plus rien au palper dans la fosse iliaque droite ; les fonctions digestives sont parfaites. L'enfant fut pesé le 12 septembre son poids était de 23 kilogr. 300. — Le 2 *octobre* jour de sa sortie, poids de 25 kilogr. 600. — Revue le 26 *juillet* 1904, dans un état de santé florissant ; on ne découvre plus la moindre induration dans la région cœcale.

103. Ackermann. — *Beiträge zur klinischen Chirurgie*, 1903, t 37, p. 579 et 580. — F. 4 ans. *Fin février* 1902, tombe d'une chaise sur le côté droit ; depuis souffre de coliques et de douleurs dans le ventre qui durent une ou deux heures, puis un jour entier avec vomissements glaireux et bilieux. Borborygmes. Tout d'abord intervalles de trois à quatre jours entre les crises, puis crises journalières. Mauvais état général. Selles sanglantes parfois. Régulières. Puis alternatives de diarrhée et constipation. — 7 *juillet* 1902. Tumeur en boudin, variable de volume et de siège. Crises douloureuses Vomissements. Selles glaireuses avec traces de sang. Un jour prolapsus du rectum qui se réduit à gauche. Tumeur ronde, élastique, du volume d'un œuf d'oie, correspondant à peu près au trajet du colon descendant. Au-dessus plusieurs tumeurs du volume d'une noix, dures, situées les unes au-dessus des autres en chapelet : cybales. — 14 *juillet* 1902. Mauvais état général extrémités froides. Laparotomie à l'extrémité de l'invagination, dans l'S romanum, on sent l'appendice vermiforme comme quelque chose de dur, rond, à extrémité volumineuse. Désinvagination facile. Le cœcum et l'appendice restent invaginés. Fermes adhérences entre l'intussusceptum et l'intususcipiens. Résection typique de la portion iléo-cœcale œdématiée et adhérente. Suture bout à bout, termino-terminale. Sort guéri le 17 août. Le cœcum réséqué est en totalité gonflé et œdématié. On ouvre l'intestin : appendice vermiforme apparaissant comme une formation longue et ferme, totalement invaginé. La muqueuse est très rouge et épaissie au point de pénétration dans le cœcum. Les 2/3 supérieurs sont gris vert, recouverts d'un dépôt épais et blanchâtre. Sur un point, à l'endroit où la muqueuse normale se continue avec la muqueuse altérée, un abcès arrondi comme un gros pois. Œdème de la muqueuse du cœcum et de l'iléon. Il est impossible de réduire l'invagination de l'appendice (accolement des séreuses). Toute la région d'abouchement de l'appendice dans le cœcum se présente comme une tumeur ferme. La plus grande partie de l'appendice est mortifiée. L'iléon ne paraît pas invaginé.

104. Westermann. — *Weekbladt van det Nederlandsch Tydsehrift for Geneskunde*, n° 24, 1903. — F., 6 ans. Invagination chronique récidivante. Résection de la plus grande partie du colon ascendant,

du cœcum et d'une portion de l'iléon. La pièce consiste en 15 ctm. de gros intestin et 20 ctm. de grêle. Muqueuse du colon œdématiée, congestionnée, décollée. Sous-muqueuse et musculeuse œdématiées. Valvule de Bauhin béante. Appendice invaginé dans le cœcum. Long de 6 ctm., de l'épaisseur du doigt.

105. Arcy Power. — Dans une discussion de la Société de Pathologie de Londres sur un cas de Waterhouse, 1897, d'Arcy Power cite un cas qu'il a observé d'invagination primitive de la portion terminale du cœcum, avec tuniques adhérentes. Il y avait dans ce cas un début d'invagination de la base de l'appendice, probablement primitive comme dans le cas de Waterhouse.

106. Brewer. — *Transactions of New-York Surgical Society*, 26 oct. 1904 ; *id. J. of American Medicine*, 14 janv. 1905, p. 67, 2 pl. — F..., 32 ans. Admise au printemps de 1904. Souffrant de douleurs dans la fosse iliaque droite, avec sensibilité, défense musculaire à ce niveau. Fièvre, nausées, vomissements, prostration, vive sensibilité au point de Mac Burney, à la palpation profonde une masse mal délimitée, faisant penser à un abcès appendiculaire. Laparotomie : un paquet d'adhérences unissant le cœcum, le grand épiploon et plusieurs anses grêles. On écarte les adhérences, après des recherches prolongées on ne trouve pas trace d'appendice. Parois cœcales épaissies. Déchirure du cœcum réparée aussitôt. Suites normales. Sortie 3 semaines après. De temps en temps durant ces 5 derniers mois, elle revient à l'hôpital se plaignant de douleurs dans la fosse iliaque droite. Ces douleurs étaient si violentes qu'elles l'empêchaient de vaquer à ses occupations. Malade anémiée, amaigrie, nerveuse. Palpation de l'abdomen impossible à cause de ses cris. On croit à des phénomènes hystériques. Devant ses plaintes réitérées on fait les premiers jours de juillet 1904 une laparotomie exploratrice. Adhérences difficiles à dissèquer. Enfin on isole le cœcum et on suit ses trois bandelettes longitudinales jusqu'à leur jonction à la partie inférieure du gros intestin. Pas trace d'appendice. On amène le segment iléo-cœcal au dehors : pas trace d'appendice. Au niveau de son point d'implantation on sent dans l'intérieur du cœcum une petite tumeur oblongue. Il y avait aussi un épaississement transversal du colon juste au-dessus de la valvule iléo-cœcale, épaississement qui de toute évidence rétrécissait le calibre de l'intestin. Incision longitudinale du cœcum suivant la bandelette cicatricielle. Cette bride formait un rétrécissement qui admettait à peine l'extrémité de l'index. La cavité du cœcum paraissait de grandeur normale. Mais de son extrémité postérieure faisait saillie dans sa cavité une tumeur arrondie de près 1 pouce de longueur, grosse comme un crayon. Cette tumeur paraissait couverte d'une muqueuse épaissie de coloration rouge foncé. Sec-

tion du pédicule aux ciseaux. Suture muqueuse. Fermeture transversale de la section longitudinale pour aggrandir la lumière intestinale. Suites normales. Disparition des crises douloureuses. La malade reprend de l'embonpoint et des forces. Appendice inversé, on trouve de la muqueuse en dedans et en dehors. La fusion des surfaces séreuses était complète, et dans la plus grande partie de leur étendue, il n'y a pas de ligne de démarcation bien nette entre les deux tuniques. L'appendice est le siège d'une inflammation chronique. Infiltration récente de leucocytes, avec congestion et dilatation des capillaires périphériques se dirigeant vers un étranglement siègeant plus près de la base.

VI. — Invaginations iléo-coliques.

107. Coupland et Hulke — *Clinical Society's Transactions*, 23 mai 1879. — F., 16 ans, admise le 16 mars 1879. — *Le* 15 *mars*, coliques, vomissements. La malade sortait d'une crise semblable ayant duré quelques jours. Les mêmes souffrances il y a deux ans. Selle normale le matin, non sanglante. La douleur abdominale est le symptôme dominant mais il existe une tuméfaction cylindrique dans la partie supérieure de la région iliaque droite et une zône sensible au-dessous d'elle Purgatifs et lavements sans effets. Vomissements incessants, produits par l'ingestion d'aliments. Pas de météorisme abdominal généralisé. Douleur, calmée par l'opium, subsiste et on n'observe aucun changement dans la tuméfaction et la zône douloureuse. — Le 14 l'état s'aggrave, vomissements bilieux, abdomen plus distendu. — *Laparotomie. Invagination de l'iléon (partie inférieure) dans le cœcum. Réduction impossible.* Anus sur la portion sus-jacente de l'iléon. Grand bien-être, vomissements et douleurs cessent. Mort en 36 heures de péritonite existant déjà au moment de l'intervention. — *Autopsie. Invagination de* 3 *pieds de l'iléon dans ses derniers* 6 *pouces et à travers la valvule iléo-cœcale, l'invagination s'étendant de* 12 *pouces dans le colon Les lèvres de la valvule, la surface de l'anse invaginée, étaient profondément ulcérées. Grande quantité de lymphe entre les surfaces séreuses*, tandis que la lumière centrale était remplie de sang caillé, excepté dans *les* 3 *pouces supérieurs occupés par une masse polypeuse, cylindrique, dure et charnue presque du volume du petit doigt*. Péritonite généralisée récente.

108. Wassilieff. — *British Medical Journal*. 1888, vol. II, p. 137. — H., 25 ans. Symptômes d'iléus chronique. Laparotomie. Invagination iléo-colique. Résection de 17 pouces d'intestin. Anus artificiel par

fixation des deux bouts à la peau. Dans un deuxième temps, résection de l'anus, suture intestinale termino-terminale (6 semaines après la première intervention). Fistule stercorale légère qui se ferme ensuite.

109. Adams. — *New-York medical Journal*, 9 août 1890, p. 145. — H, 11 ans, chute sur le dos, nausées, coliques, douleurs abdominales. — *Du* 5 *au* 15 *septembre* 1885, traité pour entérite. Constipation. Tension et sensibilité dans la fosse iliaque droite, sans tumeur. Selles sanglantes. Tous les 2 ou 3 mois mêmes crises, attribuées à une indigestion. — *Le* 16 *décembre* 1889, crise qui dure. Tumeur dans la région iliaque droite. Vomissements. Ventre souple. Lavement ramène du sang. Mort le 26. – *Autopsie*. Quelques pouces de l'iléon ont passé à travers la valvule iléo-cœcale. Gangrène de cette portion. Pas de péritonite récente.

110. Max Baur. — Obs. VIII. — H., 13 ans. — *Le* 8 *janvier* 1890, violentes douleurs abdominales survenues en pleine nuit, siégeant dans la partie inférieure de la région abdominale droite, et s'élevant peu à peu dans la région sus-ombilicale. Disparition et réapparition. Irrégularité des selles. Depuis 4 semaines, selles goudronnées, fétides, et évacuations sanglantes 3 ou 4 jours. Mucus. Un vomissement. Tumeur sus-ombilicale grossissant de droite à gauche. — *Etat actuel*. Amaigrissement. Ventre peu ballonné. Région sus-ombilicale douloureuse Tumeur au boudin ferme, sensible, large de 4 ctm. longue de 15 ctm., commençant sur la ligne mamelonnaire droite sous les côtes et se terminant à 1 ctm. en dehors de la ligne mamelonnaire gauche. Pendant les paroxysmes la tumeur durcit parfois, on en sent les contours et les mouvements péristaltiques. Pas d'ascite. Toucher rectal négatif. Selles normales. Pas de vomissements. — 14 *mars*. Grands lavages intestinaux. On peut injecter jusqu'à 3 litres. — 31 *mars*. Pas d'amélioration. – 24 *avril*. Laparotomie. Invagination de 25 ctm. se laissant désinvaginer en partie. Finalement, on exprime le cœcum et l'appendice. Un segment d'invagination reste irréductible. Une portion du grêle de 2 ctm. est soudée. Cœcum infiltré forme un anneau rétréci et calleux. En aval deuxième partie invaginée. Pour supprimer la sténose de la valvule, résection. Suture bout à bout. Mort le lendemain. Péritonite.

111. Pitts. — *Lancet*, 1897, t. I, p. 1602. — Enfant 2 ans et 3 mois, entre le 11 mars 1893 ; à l'âge de 9 mois attaque brusque de douleurs abdominales. Nausées. Selles sanglantes. A 12 mois, nouvel accès : tuméfaction du côté droit de l'abdomen. Depuis 4 ou 5 accès similaires. Au début, l'enfant paraissait très bien dans l'intervalle des accès, mais dans ces derniers temps, constipation et parfois diarrhée. 4 jours avant l'entrée, douleurs abdominales. Le lendemain, selles sanglantes.

Nausées 2 jours après. Petite tumeur mobile dans l'hypochondre droit. — *Du* 11 *mars au* 27, plusieurs accès. Selles bien moulées, mais toujours striées de sang. Variations de volume et de situation de la tumeur, arrivant jusqu'au colon transverse. — *Le* 20. Chloroformisation, on sent la tumeur du côté gauche et par la pression, elle se replace à droite. — *Le* 27. Laparotomie. *Invagination iléo-colique. L'appendice n'est pas engagé. L'iléon est invaginé sur une longueur de 2 pouces. Ouverture du colon. Boudin solide et épaissi comme le col utérin. Ulcérations de la muqueuse. Calibre de la grosseur d'une plume d'oie. Impossibilité de réduction. Première suture entre l'intestin grêle et le gros intestin* (*collet*). *Section du boudin. Suture des deux cylindres moyen et interne.*

112. Lawford Knaggs. — *Lancet*, 1897, t. I, p. 1137. Cas I. — F., 8 ans. Constipation et douleurs depuis 17 jours. Le sixième et le onzième jour selles. Vomissements constants, douleurs intermittentes. Pas de sang ni de mucus dans les selles — *Le* 7 *avril* 1896. Entérostomie sur le grêle. Douleur et spasmes continuent. Tumeur dans la fosse iliaque droite variable de forme et de consistance. Deux selles le 17 avril par le rectum, légèrement teintées de sang. — *Le* 3 *septembre*. Laparotomie. *Invagination iléo-colique. Adhérences. Le cœcum et l'appendice n'étaient pas renfermés dans la tumeur.* 10 *pouces de long*. Nombreuses adhérences séreuses. Désinvagination. *Guérison*. Dans la suite. Prolapsus de l'anus. Intervention. Résection de l'anus. Entéro-anastomose. Guérison.

113. Barrow. — *Lancet*, 1897, t. I, p. 1411. — Enfant de 11 ans. Entré 24 fév. 1897. Douleurs abdominales à droite avec vomissements. Durée 1 minute. D'abord hebdomadaires. Puis rapprochement des crises, puis retour toutes les 20 minutes avec une durée de 3 minutes. Tumeur à droite comme un œuf de poule, mobile, irrégulière, molle. Mate avec matité se continuant avec celle du foie. Le 28 *février* crise douloureuse ; la tumeur passe à gauche puis retour à sa position primitive après cessation des vomissements. Mucus et sang dans les selles la semaine suivante. — Le 18 *mars*. Laparotomie. *Invagination imputable à la valvule iléo-cœcale.* 5 *pouces de long. Adhérences parmi lesquelles on libère l'appendice. Essais infructueux de réduction. Résection. Anastomose bout à bout au bouton. Guérison. Invagination de l'iléon dans le cœcum.* A la pointe de l'invagination (apex) ulcération large, tuberculeuse entourée d'une zone très œdématiée. Une deuxième ulcération tuberculeuse circulaire un peu plus haut. *Adhérences fermes entre les séreuses des cylindres int. et moyen.* On peut introduire facilement le doigt dans la lumière intestinale.

114. Von Eiselsberg. Cas V. — H., 6 ans. Depuis 5 semaines

douleurs abdominales. Accès de coliques durant 5 minutes. Il y a 15 jours aggravation des douleurs. Météorisme très accentué. Mouvements péristaltiques très violents. Du côté droit de l'ombilic, sous les côtes, tumeur indistincte. — Le 5 *mars* 1898, la tumeur a disparu de sorte qu'on pense que l'invagination s'est réduite spontanément. Laparotomie médiane. On trouve une tumeur dure. Invagination iléo-cœcale jusqu'au milieu du colon transverse. Du collet surgit l'extrême pointe de l'appendice. L'invagination est très dure. Nombreux ganglions mésentériques. *La désinvagination réussit à peu près complètement: la dernière portion de l'iléon reste irréductible. Résection. Iléocolostomie axiale. Examen de la pièce*, 11 ctm. *La tête de l'invagination porte une tumeur de la forme d'un champignon qui examinée est un lymphosarcome.* Revu en juillet 1902. Etat excellent.

114 *bis*. **Gallois et Séguel.** — Invagination intestinale chronique. *Bulletin Méd.*, Paris, 1904, XVIII, 289. 91. — Fillette de 9 ans, présentant depuis l'âge de 4 ans des troubles gastro-intestinaux l'ayant amenée à un état de cachexie assez grave. On pense à entérite et péritonite tuberculeuse. Enfant ressemblant à une phtisique. Température normale. Pouls faible. Ventre très volumineux sans circulation veineuse apparente. Météorisme général. Pas d'ascite. Pas de gateaux péritonéaux, ni de crépitation amidonnée, ni de cris intestinaux. Dans la fosse iliaque droite on perçoit mais de façon assez indistincte une petite masse rénitente semblant appartenir au cœcum. A la suite de la palpation du ventre, la malade commence à se plaindre, à s'agiter. En même temps le ventre se soulève par places, en saillies globuleuses, séparées par des dépressions. L'intestin distendu apparaît sous la paroi abdominale amaigrie au point qu'on aurait pu sans peine en dessiner les circonvolutions. Il est évident qu'il n'existe aucune adhérence péritonéale entre les anses. On entend des gargouillements intenses et l'on suit fácilement la marche des gaz dans l'intestin. Ces contractions d'une énergie extrême semblent être très douloureuses pour la malade. Ces crises survenant spontanément, revenaient par périodes irrégulières mais fréquentes, durant une, deux. trois journées et se reproduisant tous les 4 ou 5 jours. Au cours d'une période les crises étaient également intermittentes. Chaque douleur durait quelques minutes, elles étaient séparées par des intervalles variables d'un quart d'heure à une demi-heure environ. Souvent, les crises douloureuses se produisent sans motif appréciable, mais diverses causes occasionnelles, un repas, une contrariété, un changement de position peuvent en provoquer le retour. Parfois vomissements au moment des crises ; à une période antérieure, les vomissements auraient été plus fréquents. Dans l'intervalle des périodes de crises, l'enfant avait assez bon appétit. Pendant

les périodes de crises, elle avait même la sensation de faim, mais elle n'osait manger de peur de réveiller ses douleurs. Les selles n'étaient pas supprimées, mais elles étaient assez irrégulières. En général elles consistaient en matières dures ayant souvent la forme de billes. Quelques fois les matières étaient plus molles et parfois avaient une apparence rubannée. Il était très rare que la malade eut des selles liquides ou de la diarrhée. Pas de glaires ni de membranes. Rien d'anormal à l'examen des autres organes. Laparotomie. Anses grêles énormes offrant au bas mot 10 ctm. de diamètre rouges, épaissies, ayant des parois d'au moins 5 millimètres. Colon rétracté, sorte d'inversion du volume réciproque des deux portions de l'intestin : l'intestin grêle était devenu très volumineux tandis que le gros intestin était devenu grêle. Pas d'ascite notable, péritoine absolument libre. Aucune lésion tuberculeuse de la séreuse. A l'union de l'intestin grêle et du cœcum on trouva une tumeur d'environ 5 centimètres de diamètre semblant constituée par un épaississement des tuniques. De l'appendice, on n'apercevait qu'un moignon de 2 à 3 centimètres de long, très raccourci et très épaissi. Il avait été évidemment entraîné avec le cul de sac du cœcum dans l'invagination de l'iléon, à l'intérieur du colon ascendant. Résection. Entéro-anastomose. Mort, le quatrième jour. A la coupe toutes les tuniques étaient confondues et il fut impossible de distinguer les cylindres d'invagination.

115. J.-L. Faure. — *In thèse Nigay.* Paris, 1899, n. 315 p. 26. — H. 43 ans. Depuis son enfance, le malade est atteint d'une constipation constante et rebelle. Il reste parfois une semaine sans aller à la selle. Emploie fréquemment des purgatifs. — En *janvier* 1894 il est pris brusquement dans la rue d'une crise intestinale, avec vomissements, douleurs vives dans l'abdomen ; il aurait eu à ce moment une diarrhée avec sang. A cette époque, le malade aurait eu dans le flanc droit des bosselures paraissant et disparaissant. La crise dure 24 heures et les bosselures disparaissent. Ces crises reviennent environ une fois par mois, mais elles deviennent peu à peu de plus en plus longues et de plus en plus fréquentes. Au 1er *mai* 1895, les crises se succèdent presque sans interruption. Le malade entre à Tenon dans le service de M. le Dr Barié : lavements, cataplasmes. Au bout de 10 jours il rentre chez lui avec un peu d'amélioration. — Le 8 *juin* il est repris des mêmes accidents. — Le 12 *juin* il rentre à l'Hôtel-Dieu dans le service de M. Marie. Huit jours après M. Hartmann le fait entrer à Bichat pour l'opérer, mais le lendemain il se ravise ; on croit à des accidents nerveux et au bout de 12 jours le malade est renvoyé à Vincennes avec le diagnostic « d'entéralgie ». A Vincennes il passe son temps à l'infirmerie, il en sort le 18 juillet. Pendant deux mois il est à peu près bien, mais ne travaille plus et ne mange

que des aliments demi-solides ou liquides. Deux mois après, en septembre 1896 il entre à Lariboisière dans le service de M. Legueu. Celui-ci le 15 septembre *pratique une laparotomie sur le bord externe du grand droit. Il pensait à une tuberculose iléo-cœcale. Il trouve « le cœcum sain et des lésions assez particulières de l'intestin. Sur une étendue de près de un mètre de long, la paroi de l'intestin grêle était épaissie uniformément et comme un carton mouillé. Cette lésion très étendue s'arrêtait juste au cœcum. De plus il y avait à la surface de l'iléon dans cette même partie, des taches semblables à celles qui tapissent la surface séreuse des ulcérations tuberculeuses. Enfin il y avait un peu de péritonite adhésive et d'ascite ». Pensant à la tuberculose intestinale, M. Legueu referme le ventre.* Le malade sort à la fin d'octobre et pendant quelques mois l'amélioration est manifeste ; les crises et les douleurs ont disparu. — En *mai* 1897, il est repris de ces crises qui sont de plus en plus vives. Il entre dans le service de M. Régnier où il reste trois semaines. Puis se trouvant mieux, il rentre chez lui. Repris en juillet il rentre à Lariboisière. M. Régnier décide de l'opérer le 16 juillet. Le 15 « son mal disparaît » et il sort de l'hôpital. — En *août*. Nouvelle reprise avec localisation très marquée à droite. — Le 19 *août* il entre à l'hôpital St-Antoine. A son entrée le malade est dans un état lamentable ; il est d'une maigreur excessive et dans un état de faiblesse tel qu'il peut à peine parler. Il ne s'alimente pas et vomit tout ce qu'il prend. Dans le flanc droit à peu près à égale distance de l'arcade crurale et du rebord costal, on sent une tuméfaction arrondie, légèrement irrégulière, à peu près immobile dans la profondeur, un peu douloureuse à la pression ; elle est située derrière la cicatrice résultant de la laparotomie faite par M. Legueu. Incision de 15 ctm. environ sur le bord externe du muscle grand droit. Le péritoine ouvert, je constate qu'il est lisse, absolument sain et ne présente aucune altération tuberculeuse. Mais la tumeur qu'on sentait à travers la paroi apparaît et se laisse facilement attirer à l'extérieur. Elle est grosse comme les deux poings, assez mobile et je reconnais immédiatement qu'elle est constituée par une invagination. On voit en effet l'intestin grêle pénétrer dans sa partie inférieure où il disparaît. *La portion invaginée remonte jusque près de l'angle du colon. Il s'agit donc d'une invagination de l'extrémité de l'iléon, dans le cœcum à travers la valvule iléo-cœcale, Je m'efforce de réduire l'invagination en tirant fortement sur l'intestin invaginé et en agissant par expression à travers la paroi du colon sur la masse située dans son intérieur. L'intestin grêle se désinvagine sur une longueur de 20 centimètres, mais à ce moment malgré des tractions très énergiques, la réduction de l'invagination ne fait aucun progrès Je songe*

un instant à ouvrir le cœcum pour repousser directement la masse invaginée, mais avant d'en venir à cette extrémité, je tire sur l'intestin grêle avec une grande énergie au risque de le déchirer. L'invagination se réduit tout à coup et il est facile de dérouler l'intestin invaginé dans toute sa longueur. Il est épaissi, manque de souplesse, sa surface est terne, irrégulière, elle présente des phénomènes d'inflammation chronique et des traces d'adhérences péritonéales. En palpant l'intestin grêle, je sens à 80 *centimètres environ de la valvule iléo-cœcale un corps dur, arrondi, mobile du volume d'une noix, mais tenant à la paroi intestinale* sur la surface séreuse de laquelle on voit à ce niveau une petite cicatrice. Ne doutant pas qu'il s'agisse d'un polype, *j'incise à ce niveau l'intestin sur une longueur de* 4 *cent. environ; le polype qui tient à la paroi par un mince pédicule fait issue au dehors.* Il est sectionné avec des ciseaux. La muqueuse à son point d'implantation est complètement excisée. Suture de Lembert à la soie. *Les suites de l'opération ont été des plus simples.* Le malade sorti au commencement d'octobre, a été présenté à la Société de Chirurgie le 3 novembre. Il est absolument méconnaissable : il a engraissé de plus de 20 kilog. et sa santé est absolument parfaite. Le polype du volume d'une grosse noix, d'aspect framboisé avec plusieurs lobes irréguliers, à pédicule mince de 5 mm. environ de diamètre a été examiné histologiquement par M. Lévy : il s'agissait d'un adénome. Actuellement *avril* 1899 la santé de ce malade est parfaite. Depuis son opération, il n'a présenté aucun trouble intestinal.

116. Von Eiselsberg. — *Obs. XII.* — Homme de 54 ans. Bien portant habituellement. Il y a 6 semaines : tout à coup fortes coliques durant 4 jours. Pas de selles, vomissements verdâtres au début, plus tard fécaloïdes. Après 4 jours de lavements soulagement produit : selles liquides. Les douleurs continuent. Diminuent seulement après 15 jours de lavements opiacés. Les douleurs ont continué depuis, mais beaucoup moins fortes. Se produisant 1/2 heure après les repas. Depuis 4 semaines, tumeur dans l'abdomen. Mobile, se promenant de ci, de là. Tantôt dans la région ombilicale, tantôt dans les flancs : souvent disparaissant complètement, fréquemment borborygmes, glouglou. Les vomissements ont cessé. Parfois selles légèrement sanglantes Il revient le 28 car son état ne s'est pas amélioré Homme maigre. Météorisme très prononcé, à la hauteur du nombril, tumeur transversale mobile. Il est visible après palpation qu'un mouvement péristaltique anime cette tumeur. Renvois. Arrêt des matières et des gaz. — Le 29 *juin*. Laparotomie médiane. Invagination iléo-colique : cœcum et appendice ne sont pas visibles. Légère désinvagination, le cœcum et le colon ascendant sont hypérémiés, fissurés. Long mésentère iléo-

colique adhérent. Résection totale. Suture axiale avec léger rétrécissement du gros intestin. — *Examen de la pièce.* Long : 30 ctm. Muqueuse œdématiée, ecchymotique. Nombreux petits polypes. Guérison. Léger œdème des jambes. Au bout d'un mois retourne dans son pays. Mort brusque 2 semaines plus tard.

117. Von Eiselsberg. — *Obs. XI.* — H., 7 ans, toujours bien portant. Il y a 4 semaines tombe malade sans raisons. Douleurs. Vomissements constants. Constipation. Douleurs accompagnées de mouvements péristaltiques visibles des anses intestinales. Vomissements verdâtres, mais sans odeur fécaloïde. La constipation n'est pas absolue. Dans les premiers jours selles sanglantes. Au début, les phénomènes étaient très accentués, s'améliorant toujours après l'usage des lavements qui calment également les vomissements. Selle journalière minime. Derniers vomissements et dernière selle normale le 6 juin 1900. Léger météorisme. Tumeur transversale changeant souvent de position et même disparaissant. Après lavements, une selle abondante. L'abdomen se relâche. Toujours les selles suivent le lavement. — *Laparotomie le 19 juin.* Le colon transverse est agrandi, en saucisson. *Invagination de 20 ctm. du cœcum et de l'iléon. La désinvagination réussit jusqu'à la fin, sauf le segment iléo-colique qui est irréductible. Résection du segment iléo-cœcal.* Suture axiale. On place l'épiploon sur la suture. — *Examen de la pièce.* Invagination de 40 ctm. de long. Guérison. — Le 18 *octobre* 1900. Tombe malade 3 mois 1/2 après l'intervention. Coliques. Après une selle copieuse, l'état s'améliore. — Le 19 *octobre*, excellent état. — Le 20 *octobre*, nouvel accès. — Le 23 *octobre*, 5 jours après la première douleur on constate un météorisme très développé, et de violents mouvements péristaltiques autour de l'ombilic. On ne sent nulle part de tumeur. Le lavage stomacal donne issue à des masses féculentes : Iléus probablement produit par une bride résultant de la première intervention. — Le 23 *octobre* 1900. Laparotomie médiane. Intestin grêle fortement distendu. Dans la fosse iliaque droite, anses grêles fixées par une bride les attirant contre la racine du mésentère. On peut ensuite retirer l'anse. On voit à sa surface deux sillons très profonds. Dans l'un deux, on trouve un fil de soie de 6 ctm. Tout à coup, l'autre sillon qui était gangréneux, se perfore lors du déroulement de l'anse : des matières fécales sortent avec un ascaride. Soigneux nettoyage. Suture des deux sillons. Comme il y a un rétrécissement on pratique l'iléo-colostomie latérale. Lavage avec 20 litres de sérum. Suites normales. Au début, diarrhée permanente. Après 1 mois, les selles deviennent comme de la bouillie. 1 mois après selles moulées. Fin mars 1901. Œdème de la figure et du scrotum. Mort le 1er avril 1901. 5 mois après l'intervention. Les selles sont toujours restées normales.

117 *bis*. **Delore**. — *Revue de gynécologie et chirurgie abdomin.*, 1905, p 652. — H. 20 ans, bien portant habituellement, a commencé à se plaindre de l'abdomen, il y aurait 2 ou 3 ans. C'étaient alors des douleurs vagues, des crises de coliques sans caractère précis permettant un diagnostic. Lors d'un voyage à Paris survinrent des accidents plus sérieux : vomissements, ballonnement abdominal, besoins fréquents d'aller à la selle, et enfin à deux ou trois reprises des selles sanglantes. M. Guinon porte le diagnostic d'invagination intestinale et conseille une intervention. On pense aussi à une péritonite tuberculeuse.

Au bout de quelques jours les accidents s'amendent mais la trêve fut de courte durée. — Le 15 *février* 1903, les gaz et les matières passent difficilement par l'anus, les coliques sont violentes et incessantes, les vomissements continus, la température normale. — Le 23 *février* état de maigreur squelettique. Alimentation absolument nulle. On perçoit nettement un gros boudin occupant la fosse iliaque gauche et se prolongeant jusque dans l'hypochondre gauche.

Par le toucher rectal, à quelques centimètres au-dessus de l'anus, on détermine la présence d'une grosse masse arrondie prolabée dans l'ampoule rectale et représentant la tête de l'invagination. Mais sur le point culminant on ne put pas retrouver un orifice : la tête de l'invagination était en effet constitué par le fond retourné du cœcum à 4 ou 5 centimètres au-dessus de la tête de l'invagination. Il affectait en somme avec le sommet du boudin les mêmes rapports que l'embouchure iléo-cœcale avec le fond du cœcum. — *Laparotomie*. Le collier de l'invagination est situé sur le colon transverse près de l'angle gauche du colon. Tout le cœcum et le colon ascendant avec la plus grande partie du colon transverse ont disparu ; c'est une anse grêle qui s'enfonce dans le colon au niveau du collier, avec un épais bourrelet graisseux formé par le mésentère. Désinvagination impossible. Incision de l'S iliaque. Résection du boudin (suivant une technique exposée au chapitre des méthodes de résection du boudin invaginé). La portion réséquée comprend tout le cœcum, 5 à 6 ctm du colon ascendant et 10 ctm. environ de l'intestin grêle. Sur la muqueuse du fond du cœcum, on remarque déjà des plaques verdâtres nettement délimitées par un sillon. Entre les cylindres on ne trouve pas d'adhérences, mais l'irréductibilité est maintenue par l'épaississement du mésentère, la congestion, l'œdème et l'épaississement de toutes les tuniques intestinales. La désinvagination n'est pas possible pièce en mains. Le fond du cœcum retourné représente la tête de l'invagination. Il n'y a pas de trace de tumeur ou de tuberculose intestinales.

118. **Erdmann**. — *Acad. of Med. of New-York*, 9 avril 1903. — *Cas III*, enfant de 5 ans 1/2, aucune histoire se rapportant à l'invagi-

nation. Pas de fièvre, douleur continue dans l'abdomen avec résistance du côté droit. *On trouve invagination iléo-colique. Réduction.*

118 *bis.* **Vignard.** — *Soc. Chir. Lyon* 1905. *Lyon Medical* 1905, t. I, p. 215. — F., 23 ans. Pas d'antécédents pathologiques. Il y a un mois et demi violente et brusque douleur dans la fosse iliaque du côté droit. Vomissement conservant le caractère alimentaire. Le séjour au lit est nécessaire. Diagnostic d'appendicite. La masse sentie se résout, paraît-il, partiellement, les vomissements cessent pendant que s'installe une diarrhée très fréquente et très fétide qui n'a jamais été sanglante. Température oscillant entre 38° et 38°5. A l'entrée de la malade excellent état général. Abdomen souple partout sauf dans l'hypochondre droit et à l'épigastre, on sent masse mobile sur le plan profond et sous la peau. A la pression aucune douleur, ces douleurs viennent par crises pendant lesquelles on constate du péristaltisme intestinal autour de l'ombilic ; la masse paraît se durcir sous la main. Pas de vomissements, diarrhée profuse non sanglante. Pouls à 90°. Température 36°5. Pendant deux jours la malade est mise en observation. Les crises douloureuses se rapprochent, elles augmentent d'intensité. Laparotomie. On aperçoit aussitôt une masse volumineuse, boudinée, de teinte marron foncé ; il est tout d'abord difficile de se repérer, la recherche du cœcum est infructueuse, on aperçoit une anse grêle s'insinuer à la partie extrême droite de la masse. Il s'agit d'une invagination. *Désinvagination de* 20 *ctm. puis impossibilité de désinvaginer.* Résection, anastomose termino-latérale. Mort 48 heures après. La pièce comprend une masse volumineuse composée de 20 centimètres environ d'iléon, du cœcum, du colon ascendant et d'une portion du colon transverse. Tous ces tissus sont œdémateux, infiltrés. La séreuse est rouge, vascularisée, dépolie. L'iléon est épaissi dans toute sa paroi, la musculeuse surtout paraît hypertrophiée. *Le cœcum forme la tête de l'invagination avec de larges plaques de sphacèle. Quant à la tunique engainante, elle est dilatée, mais non amincie. Les parois sont infiltrées d'œdème ayant acquis une épaisseur trois fois plus considérable qu'à l'état normal.* En deçà de la tête de l'invagination le colon était distendu, mais au contraire aminci. Le collet de l'invagination était fort serré et il est difficile de désinvaginer, même avec des manœuvres de force, sur le vivant, on aurait été conduit en insistant à des déchirures. En somme invagination iléo-colique et colo-colique à cinq cylindres dans la portion où se trouve l'iléon, à trois cylindres plus loin, au niveau de l'invagination n'est plus que colo-colique. Le cœcum forme la tête, l'iléon paraît avoir été entraîné. Il est difficile de se rendre compte de l'existence et de la disposition du méso-cœcum. Ganglions péricœcaux. Examen histologique. 1° Paroi du cœcum : Ces diverses tuniques sont

épaissies, infiltrées par une substance conjonctive hyaline. La muqueuse avec ses glandes est tombée, y compris la musculaire muqueuse si bien qu'en dedans est un tissu fibroïde qui est à nu ; des capillaires tortueux entourés de nombreuses cellules rondes et fusiformes le parcourent. 2° Ganglions hyperplasies non tuberculeux.

VII. — Invaginations colo-coliques.

119. Tuffier. — *Soc. Anat.* 1881. — F., 43 ans, entrée le 21 *juin* 1881. — Il y a neuf mois sans cause appréciable, selles plus rares, tous les 5 ou 6 jours, tous les 8 à 10 jours, constipation se prolongeant jusqu'à 20 jours de suite. L'émission de gaz par l'anus avait toujours lieu. Cinq mois après le début de ces accidents douleurs dans la fosse iliaque gauche devenant bientôt intolérables, irradiant dans la jambe gauche et suivies d'engourdissement. Envies fréquentes d'aller à la selle, Douleurs. Après de violents efforts, la malade ne rend que quelques matières glaireuses. Le ténesme et les épreintes augmentent chaque jour, les selles s'accompagnent toujours d'une légère hémorragie. Symp. physiques d'une occlusion intestinale.

Toucher rectal : *à environ 8 ctm. de l'anus,* se trouve une tumeur mamelonnée, grenue, cylindroïde, dont on peut facilement faire le tour. Cette tumeur est molasse, ressemblant à des bourgeons épithéliaux. *Au dessus à 4 ctm. on tombe sur une gouttière circulaire qui se continue à ce niveau avec la muqueuse rectale et on sent parfaitement que cette gouttière est formée par la muqueuse.* Enfin entre cette gouttière et la tumeur on trouve un second repli muqueux qui étreint le pédicule du néoplasme. Pas de trace d'orifice central. On déprime avec le doigt la gouttière supérieure jusqu'à la symphyse sacro-iliaque gauche sans plus de résultats. Diagnostic : épithélioma et invagination. Incision latérale gauche dans la région inguinale par M. Marchand. Invagination de l'S iliaque dans le rectum. Il est impossible de redresser l'intestin. Anus de Littre, le 23 *juin.* Mort le 28 *juin.* — *Autopsie* : péritonite purulente généralisée. Pas de perforation. *Environ 6 ctm. de l'S iliaque sont entrés dans le rectum. La gouttière externe étrangle fortement la partie invaginée. Fausses membranes récentes entre les deux cylindres.* Une traction énergique rompt ces fausses membranes et redresse l'intestin. Ce dernier est normal. La partie inférieure du rectum incisée : la muqueuse est saine. Environ à 6 ctm., on trouve une tumeur du volume d'une grosse orange, tumeur pyriforme ayant son sommet implanté sur la partie inférieure de l'S

iliaque. Mamelonnée, noirâtre, sans ulcération, elle est mobile et ressemble, ainsi pendue à la paroi rectale, à un battant de cloche. L'orifice de la portion invaginée dans le rectum est situé tout à fait sur la partie latérale gauche et obstrué par la tumeur. On comprend ainsi que ni le doigt, ni aucun instrument n'ait permis de le découvrir, et cette situation s'explique par la traction latérale qu'exerçait le néoplasme en descendant. On coupe la tumeur : série de lobules graisseux jaunâtres absolument semblables à ceux d'un lipome.

120. Auffret. — *Progrès Médical*, n. 34, 26 août 1882. — H., 25 ans. Souffre depuis 3 ans de troubles intestinaux ; crises de constipation durant 12 et 15 jours et terminées par une débacle diarrhéique. — Le 26 *octobre* à 9 h. 1/2 du matin à la suite d'un lavement, la malade a une selle demi-liquide et se sent soulagée, mais constate qu'une volumineuse tumeur est sortie par l'anus. Malade très faible, facies grippé, pouls faible et fréquent (120). Tumeur pesante, globuleuse, dans sa moitié supérieure et cylindrique dans sa moitié inférieure, mesurant 35 ctm. de longueur et 40 de circonférence à la base, très injectée, plissée transversalement, infléchie en arrière en crosse. Crépitation gazeuse et gargouillement. Auffret pense à une hédrocèle. On n'en trouva pas en opérant, mais peut-être avait-elle été réduite dans les tentatives de taxis. Anus perméable à trois doigts. Sillon circulaire à la base, profond de quelques centimètres. Toutes les tentatives de taxis sous chloroforme sont impuissantes. Le soir à 6 heures le prolapsus est long de 45 centimètres. Il y a donc 90 centimètres de gros intestin hors du ventre. Nuit mauvaise. Sphacèle de la tumeur. Résection le 27 octobre à 2 heures sous chloroforme.

1° Incision exploratrice de 5 ctm. sur le cylindre invaginant permettant de constater l'absence d'hédrocèle.

2° Incision semblable et de même longueur sur l'intestin invaginé puis passage de dedans en dehors de quatre points au fil d'argent, en avant en arrière et sur les côtés de la marge de l'anus, pour empêcher toute ascension de l'intestin.

3° Suture à 3 ctm. au-dessous de l'anus des cylindres invaginant et invaginé.

4° Ablation du prolapsus aux ciseaux à 1 ctm. au dessous de la suture précédente. Pincement et ligature des vaisseaux. Durée totale 2 heures. Mort dans la nuit. Pas d'autopsie. La pièce enlevée, longue de 80 ctm. comprend presque tout le rectum, l'S iliaque, une partie du colon descendant : *Il y avait près des 3/5 du gros intestin hors du ventre.*

121. Mikulicz. — *Arch. f. klin. Chirurgie*, XXXVIII, obs. I, 1888. — F., 52 ans, fièvre typhoïde puis fièvre intermittente il y a

5 ans. Constipation habituelle. — *Le* 12 *juin* à 6 heures du soir, violent besoin d'aller à la selle et garde robe douloureuse, dure, avec hémorragie et issue du prolapsus. La malade fait cependant un quart de mille à pied pour rentrer chez elle ; les douleurs augmentent pendant la marche et l'intestin sort de plus en plus. Elle se couche en rentrant : douleurs, vomissements. Toute réduction est impossible. Collapsus et anémie, sueurs froides, extrémités algides, température à 38°2 et pouls à 120. Tout le bas-ventre est douloureux surtout à gauche où on sent un cordon tendu de l'hypochondre à la région inguinale. *Entre les cuisses, boudin violacé, sortant de l'anus, couvert de sang et de mucus, arqué en faucille à gauche et en arrière, mesurant* 38 *centimètres sur son bord convexe*, 32 *sur son bord concave et* 36 *dans son plus grand diamètre*, muni d'un orifice perméable à 1 doigt ; on sent à une hauteur de 12 ou 15 ctm., le point de réflexion de l'intestin invaginé. Résection typique : *on résèque* 76 *ctm. de colon et de rectum*. Suites très simples. — *Le* 22 *juin* (10e jour), purgation et garde-robe, la malade sort guérie le 4 juillet au bout de 3 semaines.

122. Dalton. — Norman. — *Trans. Path. Soc.*, London, 1890, p. 122. — Homme 40 ans, se plaignant d'une *douleur dans la fosse iliaque droite survenue brusquement dit-il* 12 *mois avant, c'est-à-dire en* 1887. D'abord intermittente et peu intense, elle est maintenant permanente et plutôt cruelle. Constipation chronique. Amaigrissement. En février 1888, vomissements durant deux jours pour la première fois. Sensibilité de la région cœcale. A l'hôpital, douleur toujours dans la fosse iliaque droite sauf deux fois en mars 1882 où elle est rapportée à la situation du colon transverse, et en mars 1887 où elle siégeait principalement au niveau du coude gauche du colon. La plupart du temps, sensibilité, et résistance au niveau de la région cœcale, mais rien d'anormal à la palpation de l'abdomen. Selles toujours normales avec tendance à la constipation. Il quitte l'hôpital le 22 mars beaucoup mieux. En mai 1888 il commence à avoir du melœna, soigné à Guy's Hospital de septembre à janvier 1889, il revient le 6 août 1889. Il raconte que la tumeur apparut soudain en octobre 1888. D'après les résultats de l'autopsie, on peut en inférer que la tumeur trop petite par elle-même pour être perçue pouvait apparaître plus ou moins brusquement comme une invagination. En août 1889, douleur dans l'hypochondre gauche, tumeur bien délimitée. Amaigrissement de 20 livres dans l'année. La tumeur semble une anse intestinale épaissie, s'étendant du rebord costal dans la ligne mamelonnaire au milieu de la région lombaire gauche. Mobile, régulière. Pas de symptômes d'obstruction intestinale. Pas de vomissements : mais de temps en temps absence de selles, la tumeur devient plus grosse, plus sensible. Après

la débâcle, cessation de ces phénomènes. 4 pouces de long. Diarrhée. Selles sanglantes. — *Le 2 octobre.* Symptômes de péritonite localisée autour de la tumeur. Evidemment l'intestin est perforé. Tumeur plus volumineuse, perdue dans une large masse dure occupant la plus grande partie de la portion gauche de l'abdomen. La péritonite restant localisée, la douleur étant plus intense, M. Cheyne fit une incision sur la masse le 8 octobre. *Pas d'abcès. Adhérences, anus lombaire droit.* Mort 2 jours après. — *Autopsie.* Péritonite localisée à gauche. *La tumeur était dans le colon descendant près du coude splénique.* A l'ouverture du colon descendant, tumeur semblable à un polype en croissant, 6 pouces du côté convexe, 4 du côté concave, 6 pouces de circonférence dans sa partie la plus large, reliée à l'intestin en deux endroits presque au même niveau, à droite et à gauche de la paroi postérieure. Ces deux espèces de pédicules paraissent être des invaginations de toute l'épaisseur de la paroi de l'intestin car leur section montre du péritoine et de la graisse sous-péritonéale. Entre les deux pédicules un canal qui semble être la lumière ordinaire de l'intestin. Se dirige d'abord un peu en haut après le colon transverse et décrit une courbure de petit rayon, à gauche et en bas. A en juger par les symptômes ce canal devenait fortuitement comblé par le gonflement de la tumeur, après une courte période d'obstruction la congestion devenait si intense, qu'il en résultait une hémorragie. Cela diminuait le volume de la tumeur et les fèces passaient. La portion libre de la masse polypeuse ressemblait macroscopiquement à une ulcération hémorragique; depuis, j'ai trouvé qu'elle était un épithélioma cylindrique subissant la transformation colloïde. Je puis expliquer tout, en supposant que le cancer fut la lésion primaire, faisant une saillie considérable hors la paroi, probablement du côté gauche; touchant la paroi opposée, produisant là une ulcération ; des adhérences se formèrent entre la tumeur et l'ulcère.

Un pont fut ainsi formé laissant un passage en avant et en arrière, le postérieur étant le seul utile. Une fois ce pont formé, il eut tendance à descendre et entraînant avec lui la paroi intestinale, forma la double invagination. *Ulcère dans la paroi postérieure du colon en bas de l'invagination. A l'autopsie, cet ulcère était au contact de la surface ulcérée de la tête de l'invagination et était probablement produit par l'irritation de cette dernière.* Ce ne serait ainsi qu'une reproduction de ce que j'ai indiqué plus haut. Les deux surfaces ulcérées n'étaient pas adhérentes, mais il y a un pont de membrane muqueuse à la fin de l'invagination, qui semble avoir été détaché de l'ulcère de la paroi intestinale. La perforation est due à l'ouverture d'une cavité à la partie postérieure du pédicule droit de la masse polypeuse.

123. Lehlbach. — *New-York Medical Record*, 17 octobre 1891, p. 481. — H., 32 ans, entré en février 1891, le 16. Nausées depuis 10 jours. Début vague. Il se plaint de douleurs le long du colon transverse. Sensation de plénitude abdominale, survenant puis disparaissant à intervalles. Pas de tumeur. Constipation depuis quelques jours. Purgatif suivi d'évacuation. Pendant 4 semaines, on le purge. Sorti le 11 mars 1891. — Le 20 *mars*. Vomissements non fécaloïdes continus. Pas de douleur abdominale à la pression. — Le 24 *mars*, tympanisme très marqué. On sent dans la région lombaire gauche et dans la région inguinale, une masse résistante profondement située. — Le 25 *mars*. Signes de péritonite aiguë. Mort. — *Autopsie*. Intestins accolés par un exsudat récent fibrineux et purulent. Une petite perforation de l'S iliaque. La moitié du colon transverse et la plus grande partie du colon descendant, présentaient l'aspect d'une tumeur dure, ronde, lisse. Invagination commençant vers le milieu du colon transverse et se terminant dans l'S iliaque deux ou trois pouces au-dessous du point où la gaine externe était perforée. Le mésentère du duodénum avait été attiré dans l'invagination attachant solidement le duodénum au collet de l'invagination. L'invagination mesurait 20 pouces, ce qui faisait environ 40 pouces d'intestin invaginé.

124. Zehnder. — *Thèse de Zurich*, 1892. *Obs. II.* — H., 32 ans. Entré le 10 avril 1886. Porteur d'un adénome du colon, ayant déterminé une invagination et un prolapsus rectal ; douleurs abdominales et hémorragies depuis un an. Accidents d'occlusion datant de 4 jours. Résection du prolapsus long de 8 centimètres, le 10 avril à 4 heures du soir; la réduction est impossible. Six jours après (16 avril) devant la persistance des symptômes d'invagination, Krönlein fait la laparotomie pour tenter la désinvagination ; *par suite des adhérences au niveau du collet les tractions combinées à la pression sur le rectum ne donnent aucun résultat et on se contente de faire un anus contre nature sur le colon descendant, au-dessus de l'invagination, ouverture de l'intestin le* 18 *avril*. Après chute de la muqueuse nécrosée, la route redevient enfin libre et les matières sortent par l'anus normal (8 mai). Au bout de 8 semaines, on ferme l'anus contre nature par avivement de ses bords et suture. Il persiste une fistule intestinale qui nécessite une nouvelle suture intestinale et une autoplastie le 21 août. Devant l'insuccès de cette quatrième opération, Krönlein se décide à faire la laparotomie et la résection partielle de l'intestin le 3 novembre. Le malade sort enfin guéri le 10 décembre 1886. En février 1892 après plus de 5 ans, il est toujours en parfait état, sans récidive.

125. Barker. — *Brit Med. Journal*, 1892, T. I. 1666. — F., 56 ans, entrée le 15 août 1891 à University College hospital pour une

obstruction intestinale. Hémorragie rectale il y a 2 ans 1/2. Depuis quinze jours, douleurs anales, ténesme, hémorragie, constipation et nausées. Pas de vomissements. A son entrée, le ventre est ballonné, avec des contractions intestinales visibles dans les flancs et la fosse iliaque ; débâcles de sang et de mucus. *A 2 pouces de l'anus, on sent une masse dont le doigt peut faire le tour et qui est perforée comme un anneau dur, irrégulier, bosselé, semblable à un col utérin déchiré. Après dilatation de l'anus, on peut abaisser cette invagination jusqu'à 4 ou 5 pouces* au-dessous de l'anus et y introduire un tube d'argent qui donne issue à beaucoup de gaz. *Résection : Barker introduit l'index gauche dans la lumière de l'invagination et sur ce doigt avec une aiguille à coudre ordinaire enfilée d'une forte soie, fait au-dessus du néoplasme une suture circonférentielle des deux cylindres. Une seconde rangée de sutures semblables est placée à environ 1/2 pouce au-dessus de la première section en masse au-dessous des sutures inférieures* qui sont à 1 pouce au-dessus du bord supérieur du néoplasme. La masse enlevée comprenait les 3/4 de la circonférence de l'intestin ; en un point elle était haute de 1 pouce 1/4. Histologiquement la tumeur était un épithélioma cylindrique. L'intestin se vide pendant les deux premiers jours ; incontinence fécale passagère due à la dilatation du sphincter Gardes robes régulières à partir du 5e jour, Sort guérie le 18e jour.

125 *bis*. — **John Howson Ray**. — *Lancet*, 4 mars 1905, p. 567. — F., 30 ans. Depuis six mois violentes douleurs durant et après les selles dans la fosse iliaque gauche. En novembre douleur plus aigue, occlusion intestinale, vomissements. Un lavement est suivi d'une propulsion hors de l'anus d'un polype de la grosseur d'une petite orange. Il est au sommet d'une invagination. Laparotomie. 12 pouces invaginés. Désinvagination. Ablation d'un lipome sous-séreux. Guérison.

126. Julliard. — *Revue Méd. de la Suisse Romande*, 1892. — H. 9 ans. Il y a 6 mois, issue par l'anus d'une tumeur rouge qui augmente dans les efforts de défécation et diminue ensuite sans jamais disparaître complètement. — Entré le 22 *mars* 1892. Prolapsus long de 25 ctm. sur 10 de circonférence à la base et 12 au sommet ; muqueuse très hyperhémiée, ulcérée et croûteuse au sommet. A l'extrémité inférieure, orifice donnant issue aux matières, à gauche à 4 ctm. au-dessous, perforation grande comme une pièce de 1 franc, donnant également issue aux matières et conduisant dans l'intestin. Mouvements péristaltiques surtout dans la moitié supérieure de la tumeur. Pas de douleur. Assez bon état général. Quelques semaines de repos permettent la cicatrisation de l'ulcération latérale. — *Résection*. Incision antérieure du cylindre externe, comme dans la technique de Mickulicz. Le cul-de-sac

péritonéal est ouvert et on aperçoit le cylindre interne formé par l'S iliaque et un gros paquet de méso-colon très graisseux ; pas d'intestin dans le cul-de-sac. Comme le cylindre interne ne tend pas à remonter, Julliard complète en arrière l'incision du cylindre externe et lie les vaisseaux, comme en avant ; puis faisant maintenir le cylindre interne par deux pinces à griffes, il coupe circulairement ce cylindre et le méso-colon à 1 ctm. au-dessous de la section du cylindre externe. Hémostase du méso-colon. Suture séro-séreuse avec catguts fins coupés ras, puis suture muco-muqueuse avec forts catguts coupés longs. Réduction du moignon. La résection a porté sur 23 ctm. du cylindre externe et 22 du cylindre interne, en tout 45 ctm. d'intestin. Réunion per primam. Anus béant pendant 2 jours, redevenu contractile et fermé le troisième jour. Diarrhée avec incontinence pendant quelques jours, puis les garde robes redeviennent volontaires. *Revu au bout de* 5 *mois en bon état, avec des fonctions rectales normales ; pas de récidive, mais au toucher, rétrécissement en diaphragme de lunette, mince, souple, avec un orifice central qui après quelque insistance laisse passer l'index qu'il serre circulairement comme un fil, pas de dilatation au-dessus.*

127. R. Kohler. — *Berlin. klin. Woch.*, n. 6, p. 135, 11 février 1895. — F., 37 ans, *atteinte depuis* 7 *ans d'une constipation opiniâtre*, issue de mucus et de sang par le rectum même en dehors des gardes-robes. En 1890 pendant 7 semaines, dilatation du rectum à l'aide de bougies. En 1891, colotomie. Depuis lors, issue exclusive des matières solides par l'anus artificiel. *Après quelques jours de diarrhée intense, le* 29 *avril* 1893, *la malade est prise de coliques.* — Le 2 *mai.* 36°4 hoquets continus et vomissements bilieux. Le ventre n'est douloureux à la pression qu'au-dessous du nombril, où l'on voit et sent une tumeur en boudin s'étendant de la région iléo-cœcale à l'anus contre-nature ; par instant cette tumeur offre des contractions douloureuses suivies de l'évacuation par l'anus artificiel de matières d'une odeur fétide cadavérique, de couleur presque noire et renfermant souvent d'assez gros caillots. Le doigt ne peut pénétrer que de quelques centimètres dans le rectum ; plus haut l'intestin atrésié est formé de tissu calleux ; par le toucher vaginal, le rectum apparaît comme un cordon dur de l'épaisseur du doigt. *Le neuvième jour de la maladie on trouve dans l'anus artificiel l'extrémité en lambeaux d'un tronçon du gros intestin long de* 49 *centimètres sur lequel on distinguait encore un peu la séreuse et la musculeuse, tandis qu'il ne restait pas trace de muqueuse.* Deux semaines après l'élimination de cette invagination les selles à odeur cadavérique cessèrent. Au bout de quatre semaines, la malade se trouvait dans un état relativement satisfaisant, mais qui dura peu. Les

vomissements reparurent et la mort par inanition arriva deux mois après le début de la maladie. — *Autopsie*. Absence de péritonite. Colon transverse très abaissé et soudé au colon descendant au niveau de l'anus artificiel. Intégrité de l'estomac et de l'intestin grêle. De l'extrémité anale du rectum jusqu'à deux travers de main au-dessous de l'abouchement de l'intestin grêle dans le gros intestin, toute la muqueuse intestinale est détruite par des ulcérations ; elle ne persiste que par ilots de loin en loin. Le colon, en vertu de la rétraction des cicatrices, admet difficilement la branche des ciseaux ; la lumière du rectum ne dépasse guère les dimensions d'un crayon. Le colon frappe par sa brièveté anormale, 1/2 mètre, mais nulle part on n'aperçoit le point au niveau duquel se sont produites la gangrène et l'élimination.

128. Hollander. — *Centralblatt fur Chirurgie*, 1896. — F., 79 ans, présentant fréquemment des accès d'occlusion intestinale. Dans ces derniers temps l'intensité et la fréquence des phénomènes d'iléus s'étaient notablement accrus. Le jour de son entrée était le sixième jour d'une constipation absolue. Laparotomie. Une invagination de 15 ctm. de longueur du colon allant jusqu'à l'angle gauche du colon. Après la désinvagination on constate dans l'intestin une tumeur polypeuse grosse comme une prune. Incision de l'intestin, ablation de la tumeur qui est un myome pur. Guérison.

128 *bis*. Cassin. — *Bull. et Mém. Société Médecine de Vaucluse*, 1905, n. 5, p. 163. — F., 9 ans. Depuis 40 jours douleurs abdominales atroces mais intermittentes. Début brusque nocturne sans cause appréciable. Douleurs abdominales violentes avec vomissements alimentaires. Constipation opiniâtre. Par séries de 10 à 12 jours après lesquels survenait une débâcle avec selles glaireuses et sanguinolentes l'alimentation redevenait possible pendant quelque temps : après la quatrième rechute (sixième semaine) l'enfant était un squelette. Tumeur comme une mandarine dans la fosse iliaque gauche, cette tumeur était apparue à la première crise et s'était dissipée pour se reformer à chaque poussée de douleurs. Laparotomie. Désinvagination d'une invagination du colon qui de l'angle droit du transverse s'était invaginée jusqu'à la terminaison du colon descendant.

129. L. H. Petit. — *Bull. Soc. Anat.* 1896, 30 octobre, p. 709. — H., 11 mois. Constipation depuis sa naissance. Nécessité de lavements. Depuis l'âge de 5 mois constipation plus marquée. Quelquefois reste plusieurs jours sans selles. — *Septembre* 1896, huit jours sans rendre de matières, phénomènes d'étranglement interne : vomissements, ballonnement du ventre, excavation des yeux, traits tirés, coliques traduites par des cris continus nuit et jour. Selles sanglantes. Depuis, hémorragies journalières le plus souvent sans matières. —

Le 9 *octobre*, nouveaux symptômes d'étranglement interne comme la première fois. — Le 20 *octobre*, anus béant, au-dessus du sphincter, masse dure, mobile, ovoïde, dont l'extrémité supérieure était réunie à la paroi intérieure du rectum, sur la ligne médiane, par un pédicule du volume du petit doigt, assez long et inséré à environ 4 centimètres de l'anus. Dilatation anale. On fait sortir la tumeur de l'anus, on lie le pédicule, on résèque. Le cours des matières se rétablit le troisième jour. — Le 5 *novembre*, le moignon du pédicule est ratatiné et tiré en haut. Le rectum forme comme une cavité fermée vers le haut, une sorte de voûte sans issue, ou du moins sans possibilité d'en trouver.

Il y a pourtant quelque part un pertuis pour laisser passer des glaires et des matières fécales, qui depuis l'opération ne contiennent plus de sang, mais sont noirâtres bien que l'enfant ne prenne que le lait de sa mère. Vers le centre de la voûte, se trouve le moignon du pédicule. — *Examen de M. Cornil.* Il s'agit d'une invagination d'une partie du gros intestin, probablement l'S iliaque faisant saillie dans le rectum.

130. Von Eiselsberg. — *Obs. VI.* — F., 40 ans. Il y a 11 semaines coliques. trois semaines après, selles sanglantes, tenesme violent. Constipation de 11 jours avec pertes sanguinolentes et glaireuses. Il y a 15 jours, apparition d'une tumeur dans le rectum. Léger météorisme. On sent une tumeur par le rectum. Grosseur d'un gland volumineux. Le lavage de l'estomac ramène des matières d'odeur fécaloïde. — *Opération.* 19 *janvier* 1899. D'abord on essaie d'attirer l'invagination à l'anus, cela sans résultat. Laparotomie latérale en position déclive. Invagination de l'S iliaque. Désinvagination aidée du refoulement par l'anus réussit. Tumeur de l'anse sigmoïde. Ganglions dans le mésocolon. Résection de 15 ctm. de l'S iliaque. Suture axiale. Excision d'un large coin de meso-sigmoïde. — *Examen de la pièce.* Tumeur grosse comme une pomme ulcérée, bourgeonnante en chou-fleur, pédiculée sur la paroi. Carcinome à cellules cylindriques.

131. Haasler. — *Obs. VI.* — H., 25 ans. Entré le 13 janvier 1900. — Le 25 *décembre*. Douleurs abdominales. Malade maigre, anémié. Gonflement sus ombilical. Tumeur montant et descendant avec les mouvements respiratoires. Pas de vomissements. Diarrhée, parfois mélangée de sang frais. Les douleurs continuent. Apaisement des douleurs après les selles sanglantes. — Le 10 *février*, la tumeur est grosse comme le poing. — *Opération.* Le 24 *février* 1900. Adhérences épiploïques. Tumeur grosse comme une tête de fœtus. Invagination chronique du gros intestin. Résection de 30 ctm. du colon transverse. Polype (lipome). Adhérences séreuses considérables. Guérison. Revu en 1902, le malade se porte à merveille.

132. Ludloff. — *Arch. f. klin. Chirurgie.* LX, 1900, *Obs. IX.* — F. 7 mois, atteinte depuis trois mois d'un prolapsus qui s'est accru peu à peu et qui ne rentre plus que très difficilement. Pas de garde-robes depuis quelques jours.

Etat général misérable. — Prolapsus long de 10 centimètres : muqueuse très hyperémiée, livide, bleuâtre, complètement nécrosée en un point ; à ce niveau une sonde pénètre dans la lumière intestinale. Le doigt s'enfonce entre le prolapsus et l'anus sans atteindre le point de réflexion. Un lavement amène une selle abondante. Mais 2 jours plus tard, vomissements et signes d'étranglement. *Résection le 29 septembre* 1894. *Technique de Mikulicz. Sutures à la soie.* — Suites excellentes : garde-robe le 1er octobre. L'enfant quitte la clinique le 10 octobre, très améliorée, se nourrissant bien et ayant des selles régulières.

A 1 ctm. de l'anus, bourrelet circulaire légèrement saillant. Tonicité sphinctérienne normale : pas de récidive du prolapsus.

133. Bishop (E.-S.). — *Med. Chron. Manchester*, 1900-1901, 3, s., iv. 350-58. — H., 43 ans, vu en *mars* 1900. Teint jaune. Amaigri, se plaignant de ténesme perpétuel avec passage de mucus par le rectum. Il y a 11 ou 12 mois, vomissements avec amertume dans la bouche, régurgitation de liquide verdâtre et amer. Nausées et vomissements durent une quinzaine. Durant tout ce temps il ne rend par l'anus que des matières fécales. Depuis près de 7 mois, il perçut, après avoir monté de lourdes pièces de coton, une douleur dans la région hypogastrique et une saillie de l'intestin au dehors. Un mois après prolapsus de l'intestin hors de l'anus. Après une selle, la douleur calmée, les intestins fonctionnent régulièrement sans évacuation de sang par l'anus. Depuis, le sang passe avec les selles, quelquefois 12 fois par jour avec un ténesme considérable. La quantité de sang rendue et le nombre des garde-robes augmentent d'une façon persistante. Pas de vomissements. Rectum spacieux avec une masse longue et tubulaire descendant dans sa cavité. Son centre présente une ouverture étroite dont les bords sont durs et quelque peu granuleux au toucher. En appuyant on la franchit sans saignement. Le doigt passé sur le côté rencontre un obstacle à gauche, mais ne peut à droite sentir une limite supérieure, aussi haut qu'il puisse atteindre. — Le 27 *mars* 1900, colotomie inguinale gauche. Ouverture le 29. Les matières passent par l'anus artificiel, une seule fois par le rectum, avant l'ouverture, puis ensuite un peu de mucus qui va en diminuant. — Le 10 *avril*, 14 jours après, colotomie, laparotomie médiane sous-ombilicale. Trandelenburg. — On voit le rectum dans lequel la portion terminale de l'anse sigmoïde est invaginée. On attire la masse entière au dehors. On fend l'anse invaginante

et on extirpe l'anse invaginée avec la tumeur. La fin de l'opération fut faite comme le conseille Maunsell. La section passait juste en bas de la réflexion du péritoine sur la paroi postérieure. Fermeture sans drainage. — Le 6 *mai*, tout est terminé mais rien ne passe par l'anus. — 3 *juillet*, fermeture de l'anus, selle le 8. Pas d'éventration, revu dix mois après.

134. Meyer. — *Med. Record.* 3 mai 1902, p. 716, vol. 61. — Enfant présentant des symptômes de sténose chronique de l'intestin. Tumeur dans la fosse iliaque droite. Opération : invagination du colon ascendant dans le colon transverse. Résection du colon : deux pouces au dessus de l'appendice, milieu du colon transverse. Anastomose bout à bout au bouton de Murphy. Guérison. Bouton passe le 11e jour. Dans l'invagination sarcome à cellules rondes.

135. Barker. — *The Lancet.* 9 mai 1903, t. I, p. 1293. — F., 52 ans. Le 22 *avril* 1902. *Quelques semaines avant* débâcle de sang et de mucus sans obstruction intestinale, ni météorisme, ni douleur. On a senti une masse ulcérée dans le rectum. Barker ne sent rien, son doigt est cependant couvert de mucus teinté de sang. Il ne voit rien même avec un speculum de Fergusson, il pense à un cancer annulaire causant une invagination qui s'était réduite. Lavement ramenant une énorme quantité de fèces, on ne peut plus sentir la masse ulcérée mais d'autre part on sent une masse dans l'hypogastre gauche. — *Fin mai.* Obstruction intestinale qui ne cède pas aux lavements. — Entrée le 6 *juin.* On sent la tumeur près de l'anus, on peut en faire le tour avec le doigt, l'introduire dans sa lumière centrale. — 12 *juin. Laparotomie latérale sous-ombilicale, essai de réduction de l'invagination sans succès, fermeture.* Dilatation anale : l'invagination ne s'abaisse pas. — Le 10 *juillet. Opération par la voie sacrée*, ablation du coccyx et d'un pouce du sacrum, section médiane des parties molles jusqu'à la paroi postérieure du rectum. A travers elle on sent la masse invaginée presque au niveau du coccyx. Sur elle, *section de la paroi postérieure du rectum*, on sent s'il n'y a pas d'intestin grêle entre le cylindre intérieure et le moyen lorsqu'on a attiré au dehors la tête de l'invagination, pour plus de sûreté, on ouvre le cylindre moyen. Suture linéaire des deux séreuses, bien au-dessus de la tumeur et circulairement, puis section de l'intussusceptum à un quart de pouce de la ligne de suture. Suture des bords de la surface de section. Réduction dans l'anse invaginante. Fermeture de la paroi postérieure. — Le 14 *août.* La malade quitte l'hôpital. — Le 14 *octobre.* Revue en parfait état, continence parfaite.

135 *bis*. Tschudy. — *Corresp. Blat. f. Schweitz Aerzte.* Basel, 1905, LII, 812. — Depuis 2 ans diarrhée. *Mars* 1904, attaque violente

de diarrhée et ténesme. Melœna. — *Juillet* 1904, nouvelle attaque. Au toucher rectal tumeur cylindrique avec muqueuse normale, à son extrémité inférieure tumeur comme une noisette, dure, épaisse saignant facilement. Opération 25 *juillet*. 1° Kraske, coccyx et deux dernières sacrées enlevées. Ouverture du rectum, on attire au dehors 15 ctm. d'intestin. Ulcérations du boudin invaginé.

On sectionne comme Mikulicz. Difficultés par suite de l'œdème. 2° Laparotomie. On fait une suture séreuse autour de la suture circulaire. On attire en haut le colon pour éviter la récidive. On fixe à la paroi abdominale et on fait la colostomie et colopexie. — *Pièce*, 15 ctm. Adhérences entre cylindre moyen et interne. Ulcérations superficielles de l'invaginatum. Tumeur ulcérée, carcinome cylindrique. Guérison. 10 jours après on ferme l'anus.

136. Mauclaire. — *Congrès Gynécologie, Obstétrique et Pédiatrie*. Rouen, 1904 (compte rendu, p. 675). — F. 2 ans, entre le 29 juillet 1902. Renseignements donnés par les parents assez vagues. Depuis 2 jours l'enfant a des vomissements, des selles glaireuses sanguinolentes ; ventre ballonné, état général altéré. Le soir vers 9 heures ventre assez ballonné régulièrement dans la fosse iliaque gauche, une masse oblongue ayant une direction oblique en bas et en dedans vers le pelvis. Laparotomie latérale gauche suivant le bord externe du droit. On tombe sur l'S iliaque dans laquelle s'invagine en effet le colon descendant. Désinvagination très facile. Le méso-colon ne présente qu'un peu de rougeur et quelques ecchymoses. Les parois de l'S iliaque et du colon descendant sont souples. Il n'y a aucune tumeur polypeuse dans la cavité de l'intestin. Pas d'autres lésions semblables sur le reste de l'intestin. Suites régulières pendant 15 jours. L'enfant était tout à fait rétabli et mangeait très bien lorsque le 15 août, il fut repris de quelques vomissements et de ballonnement d'abord léger du ventre. Il allait à la selle cependant facilement. Cet état persistant, le 18 *août*, laparotomie. Au milieu d'assez nombreuses adhérences péritonéales, invagination siégeant à la même place que lors de la première intervention. Sur le colon ascendant et sur cinq à six points de l'intestin grêle, invaginations partielles de l'intestin ici de 2 à 3 ctm., là de 1 à 2 ctm. et faciles à désinvaginer. L'invagination, colo-iliaque est difficile à réduire — l'anse invaginée ne peut facilement être attirée au dehors — au cours de la désinvagination, l'anse iliaque se perfore. Suture intestinale. L'enfant succombe à la péritonite, 24 heures après.

VIII. — Tableaux de Rydigier (1895).

			Sexe	Age	Durée	Variétés	Conduite tenue	Résultat	Observations
137	Braun	13. 4. 1889	F	47	8 semaines.	Iléo-colique.	Résection.	Guérison.	
138		13. 1. 1892	F	25	5 semaines.	Iléo-cœcale.	Résection.	Guérison.	
139		juillet 1892	M	33	4 semaines.	Iléo-cœcale.	Entéro-anastomose.	Guérison.	
140		janvier 1895	M	47	9 mois.	Colique avec carcinome à l'apex.	Entéro-anastomose.	Mort 3 jours après.	Collapsus.
141	Bramann	1892	M	12	5 semaines.	Invagination de l'iléon.	Résection de l'intussusceptum anus. Fermeture de l'anus par entérovraphie circulaire.	Guérison.	
142		12. 1. 1895	M	32	3 semaines.	Invagination de l'iléon par fibromyome.	Résection : anus.	Mort.	Péritonite existante avant son arrivée.
143	Czerny	16. 5. 1888	M	13	6 mois.	Iléo-colique procidente dans le rectum.	Résection.	Guérison.	
144		27. 11. 1891	F	22	6 mois.	Iléo-cœcale.	Désinvagination.	Guérison.	20 centim. de longueur.
146		6. 6. 1894	M	14	2 mois.	Iléo-cœcale.	Entero-anartomose.	Guérison.	Soupçon de tuberculose.
147		27. 12. 1894	M	48	3 mois aigue depuis 10 jours.	Iléo-colique. Sténose cœcale.	Entéro-anastomose.	Mort.	
148	Israël	1893 et 1894	F		6 semaines	Colon transverse invagine Carcinome circulaire à l'apex.	Anus. Résection de la tumeur, fermeture de l'anus.	Guérison.	Mort en 1895 sans récidive.
149	Kocher	Mai 1891	M	22	Constipation de longue durée ; crise aigue.	Invag. du colon dans l'S sigmoïde jusqu'à l'anus. Polype au-dessus.	Anus : péritonite déjà existante.	Mort.	
150	Korte	4. 1. 1895		40	6 mois.	Iléo-colique. Tumeur du cœcum.	Résection iléo-colostomie transverse.	Guérison.	Adéno-carinome du cocum.
151	Lauenstein	5. 3. 1890	M	36	3 mois.	Iléo-colique débutant par adéno-carcinome.	Résection.	Guérison.	

154	Talinski	6. 5. 1885	M	26	35 jours.	Iléo-colique.	Désinvagination.	Mort 4e jour.	près de la moitié du grêle dans le gros.
155		4. 6. 1895	M	56	10 semaines.	Iléo-cœcale.	Désinvagination cœcopexie.	Guérison.	
156	V. Baracz.	18. 9. 1889	M	8	13 semaines.	Iléo-cœcale. Sarcome valvule.	Résection.	Mort le lendemain	
157		13. 8. 1893	M	19	1 an.	Iléo-cœcale.	Exclusion totale et aveugle du segment iléo-cœcal.	Guérison.	
158	Konig	1887	F	18	Sarcome opéré 1 an auparavant	Iléo-cœcale.	Procédé d'extirpation à travers la gaine.	Mort.	La tumeur invaginée était un sarcome.
159	D'Antona	1891	M	59	6 mois.	Iléo-colique (9 centim.).	Résection.	Guérison.	
160	Rosenthal	1891	F	35	9 semaines.	Iléo-colique.	Procédé de Barker.	Guérison.	
161	Willy Meyer	12. 5. 1894	F	13	65 jours.	Colo-colique.	Résection, bouton.	Guérison.	
162	Leczynski	9. 5. 1890	M	13	7 mois.	Iléo-colique.	Barker.	Guérison.	
163	Rosenthal	11. 5. 1880	F	35	6 semaines.	Iléo-cœcale.	Barker.	Guérison.	
164	Rydigier	1891	F	51	6 mois.	Iléo-cœcale.	Désinvagination.	Guérison.	
165		22. 6. 1894	M	8	9 mois.	Iléo-cœcale.	Désinvagination.	Guérison.	
166	Bruns	22. 5. 1886	M	13	4 semaines	Iléo-cœcale et colo-colique.	Résection 1 m. 50.	Mort après 8 jours.	
167		24. 4. 1890	M	13	3 mois 1/2	Iléo-cœcale et colique.	Résection 20 centimètres.	Mort 2 jours.	
168	Rydigier	12. 6. 1895	M	30	6 semaines.	Iléo-cœcale.	Désinvagination.	Guérison.	Tendance à la récidive suture du mésentère à la paroi de l'abdomen.

IX. — Lésions de la gaine.

169. Reydellet. — *Journal de Médecine* de Sédillot, t. I, p. 446, et *Bibliothèque Médicale,* fév. 1814. — H., 46 ans. Coliques depuis deux mois, remplacées ensuite par une douleur fixe occupant les régions hypogastrique et iliaque gauche. Diarrhée persistant avec la douleur. Amaigrissement, le malade succombe environ trois mois après le début sans que les douleurs fussent devenues plus vives. — *Autopsie.* Péritonite exsudative très intense, surtout dans la région hypogastrique et du côté gauche. Après avoir rompu les fausses membranes qui unissaient les anses intestinales, on découvrit en ce point un *foyer rempli de matières purulentes et stercorales. Au milieu de ce foyer on voyait les deux bouts de la partie inférieure du colon divisés par la suppuration, au dessus du détroit du bassin, vis-à-vis la symphyse sacro-iliaque gauche. L'extrémité inférieure était béante et paraissait avoir été dilatée. De l'extrémité supérieure sortait un corps violet, inégal, presque de la grosseur du poing et que l'on reconnut être la membrane interne extrêmement boursouflée d'une partie du gros intestin. M. Reydellet considéra dès lors cette maladie comme une invagination et put avec quelques efforts la réduire complètement.*

170. Horteloup. — Deuxième obs. du mémoire de Dance. *Répertoire d'anatomie et de phys. path. de Breschet.* 1826, t. I, p. 441. — H. 22 ans. Début il y a plusieurs mois. Coliques, vomissements, constipation. Phénomènes suraigus. Mort en 3 jours. — *Autopsie* : Péritonite généralisée sans épanchement ; adhérences nombreuses et épaisses. Tumeur de l'invagination du volume du bras et longue de 10 pouces dans la fosse iliaque gauche ; son extrémité inférieure d'une forme conoïde, d'une couleur brun foncé était formée par la muqueuse du cœcum invaginé dans l'S iliaque et faisant saillie dans le bassin à travers une large perforation de 4 pouces de haut qui occupait la 1/2 de la circonférence de la gaine de l'invagination. Toutes les membranes de l'intestin invaginé étaient épaissies et noirâtres et il n'existait que de faibles adhérences entre les séreuses adjacentes

171. Dance. — *Répertoire général d'anatomie et de physiol. pathol.* de Breschet, tome I, 1826, p. 441. — H. 35 ans. Depuis 4 ans vomissements bilieux fréquents. Depuis 4 mois vomissements se répétant d'un moment à l'autre. De temps en temps, dévoiement avec selles plusieurs fois teintes de sang. Amaigrissement. Ventre rétracté, dur, tendu. Signes subits d'une péritonite secondaire. — *Autopsie.* Lésions

de péritonite aiguë avec quelques fausses membranes molles et minces sans épanchement. *Invagination iléo-cœcale, occupant le colon descendant ; tumeur longue de 18 à 20 pouces, aussi grosse que le bras d'un homme adulte. Deux larges perforations gangréneuses du cylindre externe* comprenant le second et même le troisième cylindre. Les deux séreuses adossées recouvertes de fausses membranes adhérent entre elles. Plusieurs érosions de la muqueuse de l'iléon au-dessus de l'invagination.

172. Lailler. — *Bull. Soc. Anat.* 1846, t. XXI. p. 115. — H., 43 ans. Durée 25 jours. Coliques, diarrhée, vomissements, selles sanglantes. Tumeur fosse iliaque gauche. Signes de perforations. Mort en 2 jours. — *Autopsie* : 2 litres de liquide purulent dans la cavité abdominale : pas d'adhérences. Dans la fosse iliaque et le flanc gauche invagination iléo-cœcale. A la face antérieure de l'S iliaque, déchirure à bords inégaux, transversale, portant sur les 2/3 de la circonférence et par laquelle fait hernie la masse noirâtre des parties invaginées. Un peu plus haut, deux autres déchirures. Aucune adhérence au collet non plus qu'entre les séreuses des cylindres moyen et interne.

173. Lacaze-Duthiers. — *Bull. Soc. Anat.* 1848, p. 272. — Malade soigné pour douleurs et diarrhée, sans vomissements, péritonite suraiguë, mort en 2 jours. — *Autopsie* : Intestins grêles agglutinés par des productions membraneuses ; pus dans le péritoine. Tumeur siégeant vers l'orifice de l'S iliaque et renfermant le cœcum, le colon ascendant et le colon transverse. L'anse invaginée descend jusque dans l'ampoule rectale et fait hernie dans le péritoine par une ulcération de deux pouces environ. La jonction de l'intestin grêle et du cœcum est le siège d'une tumeur noirâtre fibreuse, dure au toucher, ayant l'aspect extérieur de la mélanose, mais ne présentant au microscope aucun des caractères des cancers. Cette tumeur est ulcérée à son centre et verse directement les produits de l'intestin grêle dans le rectum.

174. Hughues. — *Guy's hospital Reports*, 1856, 3e série, t. II, p. 59. — H., 14 ans. Début 7 semaines auparavant. Douleur violente dans l'abdomen. Ténesme. Anoréxie. Vomissements. Accès paroxystiques, vomissements, selles sanglantes. Un mois après son entrée (11 semaines) signes de péritonite généralisée. — *Autopsie* : Invagination du cœcum retourné entraînant l'intestin grêle et le colon ascendant dans les colons transverse et descendant. Péritonite aiguë généralisée aux exsudats et un peu de liquide jaune dans les parties déclives de la cavité abdominale. Perforation récente de la courbure sigmoïde du colon. Deux ou trois ulcérations au-dessus de l'invagination dans la partie inférieure de l'iléon qui était d'une couleur pourpre foncée

et contenait plusieurs lombrics. L'intestin invaginé était un peu courbé sur lui-même par la traction exercée par le mésentère ; il offrait tout entier une coloration vert noirâtre et était considérablement ulcéré à son extrémité inférieure. Le canal central quoique étroit, était parfaitement perméable et renfermait une petite quantité de matière fécale comme l'intestin situé plus bas. Des adhérences récentes, difficilement séparables existaient à la partie supérieure.

175. Butaud. — *Gaz des Hôpit.*, 1863, p. 405. — H., 22 ans. Durée 5 semaines. — *Autopsie.* Adhérences entre les anses intestinales ; pas d'épanchement. Invagination iléo-cœcale de 20 ctm. de long dans la 1/2 supérieure du colon ascendant et la première moitié du transverse. Canal central perméable. Une vaste ulcération taillée à pic a détruit toutes les tuniques du gros intestin et celles de l'intestin grêle sauf la muqueuse : les cavités intestinale et péritonéale communiquent. Les parois de l'anse invaginée ont 17 mm. d'épaisseur et adhèrent intimement. Les intestins au-dessus et au-dessous de l'invagination ont leurs parois considérablement épaissies.

176. Warren Tay. — *Med. Chir. Trans.*, LVII, p. 31, cas. 119. — H., 36 ans. Maladie de six mois de durée. Au bout de 2 mois 1/2 selles sanglantes, tumeur sentie à gauche dans l'abdomen. Péritonite. — *Autopsie* : Invagination iléo-cœcale faisant hernie dans la cavité abdominale par une large perforation du colon.

177. Holmes. — *Pathological Society Transactions*, vol. VIII. p. 177. — H., 40 ans. Invagination sentie par le toucher. Constipation depuis quelques semaines. Tout à coup douleurs brusques dans l'après-midi. Vomissements, nausées, pouls filant. Mort le matin. — *Autopsie* : Cavité péritonéale remplie de matières fécales demi-solides. Gros intestin distendu et très noir. *Au milieu du colon ascendant large perforation déchiquetée, d'où sortent des matières fécales.*

178. Max Baur. — *Obs. I*, p. 819. — H. 28 ans. Entre le 8 août 1871. Malade depuis 3 semaines. Violentes douleurs le soir. Purgatif le lendemain. Selles sanglantes. Crises le 19 décembre 1871. Crises le 21 mai 1872. — Le 18 *juin*, vomissements. Mort de péritonite aiguë. — *Autopsie.* Il s'échappe des gaz à l'ouverture du ventre, anses ballonnées. Dépoli de la séreuse du grêle. Exsudat fibrineux. 1/2 litre de liquide brun doré, fécaloïde. Invagination du cœcum et du colon ascendant. La portion de l'iléon qui siège près du collet, présente dans la région du mésentère plusieurs plaques gangréneuses de la grandeur d'une pièce de 50 pfennig à 2 marks, en ce point a débuté la perforation. Longueur de l'invagination : 36 ctm. Union des deux séreuses. Invagination iléo-cœcale, la valvule formant la pointe, l'apex.

179. Roser. *Berliner klinisch. Wochenschrift*, 30 juin 1879.

p. 393. — Après élimination d'une anse invaginée, formation d'un rétrécissement cicatriciel. Symptômes d'ileus chronique. Entérostomie. Excision du rétrécissement par un appareil à pression. Mort par péritonite.

180. Clos. — *Th. Paris*, 1883, n° 329, p. 34. — H., 44 ans, entre le 21 *juin* 1882. Début 3 ans auparavant: sans cause connue, de temps en temps, sensation de pesanteur dans l'hypochondre droit sans douleur proprement dite. Digestions faciles. Quelques heures après le repas, nausées, la région épigastrique semble se gonfler. Selles régulières. Cet état dure 2 ans. Il y a 8 mois aggravation des accidents par le fait des troubles plus accentués de la digestion intestinale. Constipation alternant avec diarrhée, mais phénomènes peu accentués. Le malade reste 3 ou 4 jours sans aller à la selle. Pas de souffrances, ni ténesme, ni épreintes. L'abdomen se tendait légèrement, borborygmes et après la constipation le malade rendait une grande quantité de matières d'abord solides puis demi-liquides. Pas de changement de l'état général. La constipation s'accentue, dure 7 à 8 jours. Il y a 4 mois au moment d'une débâcle, hémorragie intestinale assez abondante. Douleurs plus violentes : coliques siégeant au niveau de l'hypochondre gauche, s'irradiant de là à tout l'abdomen, en même temps constipation remplacée par diarrhée. Etat général toujours bon. — Le 15 *juin dernier*, douleur subite et assez vive dans l'hypochondre gauche: depuis constipation, vomissements, douleurs. Ballonnement extrême du ventre, tympanisme, sensation d'une masse dure et empâtée, occupant le colon descendant et le colon transverse, sensation de gargouillement dans le péritoine, le toucher rectal est négatif. Pouls petit. Température 36°. Mort le 21. — *Autopsie* : matières fécales liquides dans l'abdomen, colon transverse distendu par des matières. Invagination de la partie supérieure du colon descendant (7 ou 8 ctm.) assez facilement réduite par traction. *Sur le bout supérieur perforation.* Tumeur piriforme comme œuf de poule, à grosse extrémité dirigée en bas, à pédicule assez large inséré sur la paroi postérieure de l'intestin. Pas d'examen histologique.

181. Bodin. — *Bull. Soc. Anatomique*, 1891, juillet, p. 506. — H., 30 ans, entre dans les premiers jours de juillet. Bien portant d'habitude, presque subitement, il y a 2 ou 3 jours douleur assez vive siégeant sur le trajet du colon ascendant et du colon transverse. Cette douleur ne s'accompagnait pas d'empâtement de la région cœcale ni de modifications du ventre, mais elle était jointe à des troubles digestifs assez marqués : anorexie, langue sale et diarrhée, pas de fièvre. Régime lacté, douleur abdominale devint moins vive, tout en persistant, et la diarrhée fit place à une constipation assez marquée pour qu'on prescrivit d'abord

un purgatif qui n'amena aucun résultat, puis un second suivi cette fois de 2 ou 3 selles assez copieuses. Après cela, soulagement notable pendant quelques jours, puis il recommence à souffrir du ventre; douleurs intermittentes, vives et siégeant toujours au même endroit sur le trajet du colon, spécialement du colon ascendant et du colon transverse; constipation. Dans la région du colon ascendant empâtement profond et diffus. Régime lacté et opium. — Le 26 *juillet*, dans la soirée, douleurs très vives dans la région abdominale droite, s'étendant bientôt à tout le ventre. Un vomissement verdâtre, facies péritonéal. Dans la nuit les douleurs continuèrent très fortes; 2 ou 3 vomissements verdâtres et deux selles. — Le 28 *juillet*, laparotomie par M. Ricard, pus abondant jaunâtre et ne contenant pas de matières intestinales. Intestin rouge avec vascularisation anormale. On réferma l'abdomen après avoir constaté que la région cœcale était libre. Malade meurt dans la soirée : *péritonite généralisée, à la réunion du colon ascendant et du colon transverse perforation siégeant exactement à la partie interne de l'angle formé par ces deux portions du gros intestin.* Dans cette partie de l'intestin, on trouve également une invagination assez curieuse.

Le colon ascendant est réduit à 5 ou 6 mm. de longueur seulement et contient ainsi que la portion interne du colon transverse une *invagination du colon ascendant ainsi que du cœcum et de la terminaison de l'intestin grêle.* Le cœcum complètement remonté à l'intérieur du colon est relié à la fosse iliaque par son *ligament inférieur* qui remonte en suivant une direction verticale et qui sur le cadavre était assez fortement tendu. Ce ligament était enfoncé par sa partie supérieure dans l'invagination du colon ascendant.

182. Dartigues. — *Bull. Soc. Anat.* 1897, p. 829. — H., 14 ans, entré le 30 septembre 1897. Malade depuis 17 jours. Semble avoir eu une entérocolite muco-membraneuse comme début de sa maladie. La douleur a fait son apparition au niveau de la fosse iliaque gauche. Le malade n'a eu ni selles, ni gaz depuis 3 jours. Cette constipation n'était peut-être pas absolue, il rend par l'anus des glaires sanguinolentes. Ventre légèrement météorisé, mais encore assez souple si ce n'est au niveau de la fosse iliaque gauche : tumeur fort nette en forme de boudin incurvé. Au-dessus de cette tumeur on perçoit un bruit hydroaérique manifeste. A l'anus on voit apparaître d'une façon intermittente une masse d'aspect sphacélé. Le toucher rectal montre qu'il ne s'agit pas d'un polype. Laparotomie par M. Picqué. Invagination des dix derniers centimètres de l'iléon, du cœcum avec son appendice et de 20 ctm. environ de colon ascendant et transverse. Epanchement péritonitique abondant sans matières intestinales. Anus artificiel au

niveau de la partie terminale de l'iléon à 6 ctm. en amont du collier de l'invagination Mort le lendemain avec signes de péritonite généralisée. — *Autopsie : deux perforations au niveau du cylindre d'invagination, grandes comme une pièce de* 50 *ctm. et se correspondant,* c'est-à-dire qu'elles intéressent les trois tubes intestinaux inclus. *Siège à* 6 *ctm. en aval du collier d'invagination et passée inaperçue à l'opération.*

X. — Invaginations du diverticule de Meckel.

183. Adams. — James, M. D. *Trans. Path. Society*, 1892, p. 75. — W. C., 42 ans, en bonne santé jusqu'au 27 *avril* 1891, où il eut tous les syptômes d'une obstruction intestinale. Guérison. Reprise du travail au bout d'une semaine. — *Le* 18 *mai*. Réapparition des symptômes. Le traitement ne donne aucun résultat. Vomissements peu abondants, et peu fréquents. Durant la dernière semaine ils cessèrent. Une petite quantité de sang, était passé par l'anus un jour après un lavement. Jamais au-dessus de 99°8 et quelquefois au-dessous de la normale pendant le dernier accès. Sensibilité, et sensation de plénitude dans la région iliaque droite, mais on ne peut y délimiter de tumeur. — *Mort le* 9 *juin* de péritonite et obstruction intestinale. — *Autopsie.* Invagination iléo-colique. L'iléon, à l'endroit, où il passe avec le mésentère à travers la valvule iléo-cœcale, est resserré, de douleur noirâtre, et évidemment sur le point de se gangréner. On passe une soie de porc dans l'iléon ; elle sort dans le colon ascendant. Le cylindre invaginé présente une eschare à son extrémité inférieure. Les deux cylindres moyen et interne et le mésentère sont très fortement unis par des adhérences inflammatoires que l'on peut détruire en partie. Section du dernier pouce du cylindre invaginé afin d'examiner complètement un corps grêle, piriforme situé dans sa lumière intense. C'est un diverticule de Meckel retourné. Situé à 8 pouces de la valvule iléo-cœcale de 3 pouces de long, recouvert de muqueuse En l'ouvrant, on trouve son intérieur rempli de tissu graisseux lâchement adhérent à sa tunique séreuse. En séparant les adhérences unissant la surface péritonéale et le mésentère je trouvai l'ouverture de ce diverticule retourné, remplie de tissu graisseux, et en exerçant des tractions sur la graisse remplissant sa cavité, il devint évident que le contenu était un morceau de mésentère, entré à la suite du retournement du diverticule dans la cavité créée, et devenu irréductible par inflammation. Adams rapporte deux autres cas d'invagination avec diverticule : un rapporté par Trè-

ves (Intestinal Obstruction), un autre du Musée de St-Bartholomew Hospital.

184. Kuttner. — *Beitr. zur klin. Chir.* XXI, p. 289. — Femme de 49 ans. Sans antécédents héréditaires ou personnels. Il y a 8 semaines elle a été prise brusquement de signes d'iléus aigu avec vomissements pendant 5 jours. Puis les symptômes cessent tout d'un coup et quoique un peu affaiblie, la malade reprend son état habituel. Il y a 3 jours les mêmes phénomènes reparaissent : douleurs vives dans le ventre, vomissements, constipation absolue. A l'entrée à l'hôpital : facies pâle, 39°2 pouls petit, régulier, rapide 120. Douleurs abdominales très vives ; vomissements alimentaires mais non stercoraux ; abdomen sensible à la pression, météorisé, palpation négative, rien aux autres organes. Laparotomie. Incision médiane. Péritoine injecté, intestin couvert en plusieurs places de fausses membranes récentes. Du petit bassin on voit sourdre du pus épais, non fétide sans caractère stercoral : une partie de l'intestin grêle est colorée fortement, l'autre est pâle. Dans le petit bassin descend une anse fortement colorée ; on ne voit pas de perforation. Entéro-anastomose entre les parties saines de l'intestin. Mikulicz. Les accidents d'étranglement persistent, la malade meurt 3 jours après. — *Autopsie.* On trouve un grand nombre d'anses intestinales et surtout le gros intestin fortement colorés ; nombreuses fausses membranes, péritoine injecté. L'intestin est ouvert au dessus de l'anastomose ; on trouve une portion longue de 4 centimètres, très épaissie et située à environ 90 centimètres au-dessous de l'origine du jéjunum. En ouvrant l'intestin en ce point, on trouve sa lumière obturée par un corps de forme polypoïde long de 7 ctm. environ, large à sa base d'un pouce et à son extrémité d'un petit doigt. L'examen montre que cette saillie polypoïde part du bord mésentérique, remplit la lumière de l'intestin et ne présente pas de ligament terminal. On voit qu'on a affaire à un diverticule intestinal retourné en doigt de gant. Au niveau de son émergence, la circonférence de l'intestin est un peu rétrécie, une partie de la paroi intestinale s'étant invaginée avec le diverticule. De la base de ce dernier part un repli du jéjunum près duquel on trouve l'extrémité moulée du diverticule. A ce niveau, la muqueuse du jéjunum est rouge noirâtre, et on aperçoit sur la portion obstruée trois petites perforations du volume d'une tête d'épingle.

185. Ewald. *Berlin klin. Woch.* 1897, n° 8. — F., 42 ans, prise brusquemeni de douleurs dans le ventre et à la région épigastrique : pendant plusieurs jours vomissements et constipation opiniâtre puis survient un ictère très marqué. Au bout de quelques jours arrive une débâcle intestinale et la guérison semble être définitive. Mais plusieurs

crises gastro-intestinales analogues se reproduisent ; le diagnostic porté est : sténose intestinale. Une dernière crise emporte la malade. — *Autopsie*. Diverticule retourné en doigt de gant dans l'intestin. En ce point s'est installée une sténose inflammatoire laissant à peine passer un crayon : au centre de la portion enflammée existe une perforation intestinale.

186. Heller. — *Résumé in Th. Blanc*. Paris, 1898, p. 22, *obs. VII*. — A l'autopsie d'un homme mort de perforation d'un ulcère de l'estomac, on trouve un obstacle dans l'intestin sur une longueur de 2 centimètres. C'est un diverticule de Meckel invaginé ; sans invagination de la paroi intestinale. A la pointe de ce diverticule on trouve un pancréas accessoire.

187. Préparation de la Collection de St-Bartholomew's hospital. — Catalogue. Londres (1846), cité par Kuttner. — Homme de 36 ans, souffrant depuis 6 mois de douleurs abdominales et mort avec des signes d'iléus et de péritonite. Invagination du diverticule de Meckel ayant entravé à sa suite l'iléus et causé une invagination iléo-cœcale mortelle.

188. Cazin. — *Th. Paris*, 1862. p. 86. Obs. XXVIII. — « Dans l'Encyclopédie méthodique, article Médecine, je lis l'observation suivante, sans indication d'auteur : Une femme mourut d'une affection iliaque. A l'ouverture du corps, on trouva l'iléon entré dans le cœcum ; près de ce dernier intestin, il sortait de l'iléon un appendice, en forme de sac, qui était d'abord étroit et se dilatait ensuite ».

189. Cazin. — *Th. Paris*, 1862, p. 86, obs. XXIX. — « Enfant de 13 mois, souffrant depuis sa naissance ; les selles ont presque constamment existé à l'état diarrhéique, sans tension ni ballonnement du ventre. Issue par l'anus d'une portion d'intestin longue de 2 cent. et de deux diverticules sans fibres musculaires unis à la portion d'intestin par deux lambeaux de mésentère. La description de la pièce fut très soigneusement faite par Valleix (*Union Méd.* 1860, p. 58). Il admit une intussusception descendante avec élimination. L'enfant se rétablit rapidement et ne présente plus de trouble des fonctions intestinales ».

190. Wainwright. — *Annals of Surgery*, 1902, janv., p. 33. — H., 17 ans. Toujours bien portant. Pas d'antécédents intestinaux. Six jours avant son admission, sensation de plénitude après le repas. Constipation opiniâtre, il n'a plus de selles jusqu'à son admission. Il continue son travail. La veille de son admission : douleur aiguë dans la région épigastrique : il se tord sur le parquet. Vomissements vert sombre, amer, émis sans efforts. Abdomen rétracté en bateau. Rien à la palpation sauf une sensibilité assez vive dans la région hypogastrique

Rien au toucher rectal. *Opération 36 heures après la douleur.* Sérosité claire. Distension du grêle : congestion. Gros intestin et cœcum affaissés : appendice normal. On suit le grêle de bas en haut. Invagination de trois pouces à trois pieds de la valvule iléo-cœcale. Réduction facile, pas d'adhérences. On voit alors un diverticule retourné, on le réduit, un pouce de long, un peu moins comme diamètre. On l'excise. Guérison. Examen microscopique. Les deux tuniques musculaires existent, même à la pointe. C'est un diverticule vrai, situé sur le bord libre de l'intestin, avec musculeuse, et à distance du cœcum comme le diverticule vrai. Pas de malformations congénitales.

191. Eve. — *British Medical Journal,* 1901, 7 sept., p. 583. — Enfant malade, 13 ans, vu en 1899. Pas d'insufflation. Durée, 28 jours. Laparotomie. Invagination iléo-colique avec diverticule de Meckel formant l'apex. Irréductible. Résection du segment iléo-cœcal. Bouton de Murphy. Mort.

192. Rehn. — *Verhandlungen d. deutschen Gesellschaft fur. Chir.*, 1904, vol. 33, p. 259, l. I. — H., 30 ans. Bonne santé antérieure, tombe malade en 1903 (*mars*). Douleurs abdominales, sans fièvre, sans grands troubles digestifs. Pesanteurs, brûlures au niveau du nombril, crampes s'accentuant de plus en plus jusqu'au mois de septembre et procédant par crises. On considérait ces coliques comme des accidents neurasthéniques : on n'en trouvait pas la raison. Rehn est convaincu de la présence d'une sténose intestinale. A droite dans l'abdomen, tumeur de la grosseur d'un poing d'enfant, mobile, sous-ombilicale. — Le 20 *octobre*, laparotomie. Invagination de la partie inférieure du jéjunum à côté d'un diverticule inversé. L'intestin en mauvais état, enflammé est réséqué. Guérison après 21 jours. — *Examen.* Le diverticule d'une rare beauté 11 ctm. 1/2 a la forme d'un doigt de gant avec son mésentère inversé. Il atteint par son extrémité la terminaison du mésentère. La muqueuse rouge bleuâtre, montre des plis arrondis, transversaux comme la surface muqueuse de l'intestin. Epais comme l'index, le diverticule se termine par une petite tumeur. Près de lui, et au-dessus, l'invagination du grêle. Mésentère gonflé, plissé, hémorragies et œdème. Le fait est exceptionnel : 1° par sa chronicité ; 2° par l'invagination sus-jacente au diverticule.

193. Haasler. — *Obs.* 3. — H., 35 ans. Il y a un an le malade était bien portant. A ce moment. Douleurs, constipation, météorisme. Il faut user de purgatifs. — Il y a 7 semaines, diarrhée durant 6 semaines. Amaigrissement. Sensation de plénitude abdominale. Vomissements provoqués de matières jaunâtres fécaloïdes. Pas de toux. Pas de tumeur au palper. Opération le 30 juin 1898. Par suite des adhérences, on trouve difficilement la tumeur. Invagination du

grêle très courte se laissant réduire par traction. On sent le diverticule de Meckel invaginé de la grosseur d'une noix. L'intestin est dilaté dans des proportions considérables. Ponctions. Résection. Impossibilité de réunir. Suture de l'intestin. Mort dans la soirée. — *Examen de la pièce.* L'invagination du grêle est petite. Le diverticule est inversé complètement à 2 ctm. 13 de la valvule de Bauhin, sa pointe porte un polype fibreux grenu, de la grosseur d'un pruneau. Dilatation énorme de l'intestin au-dessus de lui.

194. Watson Cheyne. — *Annals of surgery*, déc. 1904, p. 797. — H., 19 ans, entré en mars 1904 (12). Il raconte une histoire de troubles abdominaux vagues durant depuis près de deux ans, aboutissant par aggravation graduelle à une crise de vomissements et de diarrhée en juillet 1903. Cette attaque fut suivie par d'autres séparées les unes des autres par un intervalle de deux semaines. L'histoire ordinaire de ces attaques était : douleurs abdominales, flatulence, etc., augmentant jusqu'à l'arrivée des vomissements abondants, bilieux, soulageant le malade. Les attaques augmentent de fréquence et deviennent hebdomadaires. Homme assez bien portant : pâle, lèvres sèches. facies non anxieux. L'abdomen suit normalement les mouvements respiratoires, léger météorisme. Aucune sensibilité à la pression, sauf en un point situé à environ 1 pouce 1/2 au-dessous de l'ombilic sur la ligne médiane. Tympanisme dans la région iliaque gauche à la percussion. Gargouillements Rien au toucher rectal. Selles régulières deux fois par jour. — Le 16 *mars*, vomissements. Depuis son entrée pas d'élévation de température. Selles deux fois par jour. — Le 19 *mars* le malade se plaint de distension et de douleurs abdominales, à midi, douleur plus aiguë rapportée à l'épigastre : une anse intestinale distendue apparaît dans la région iliaque gauche. Dans l'après-midi, vomissements amenant la sédation des accidents. Plus tard reprise des douleurs. On voit se dessiner une anse intestinale juste à droite et sous l'ombilic. Elle disparaît de nouveau rapidement et sa disparition est accompagnée d'un gargouillement très net. Masse diffuse dans la région iliaque gauche. Submatité à ce niveau. Dans la soirée, crise douloureuse plus forte avec vomissements et selles muqueuses non sanglantes. Jamais il n'y a eu de sang dans les selles. — Le 20 *mars*, le malade est très bien dans la matinée. L'après-midi nouvelle attaque. Anse intestinale distendue. Vomissements qui ne calment pas la douleur : coliques très violentes. — Le 21 *mars*, même état. Douleurs par crises. Une tumeur lisse, arrondie est sentie juste sous l'ombilic, durcissant lors des accès. Persistance des vomissements. — Le 22, malade épuisé, vomissements ont cessé. Même douleurs sans rigidité de la paroi abdominale. — Le 23 *mars*, laparotomie médiane. Dans le pelvis énorme invagination.

On l'amène au dehors. On réduit (18 pouces) c'est le grêle. Pas d'adhérences. Une seconde invagination est alors réduite par expression. On sentit alors une masse dans laquelle il y avait également une invagination ne pouvant être réduite, la masse fut réséquée en entier avec entéro-anastomose latérale. La partie supérieure de l'intestin était tellement dilatée comparativement à la partie inférieure, qu'une anastomose bout à bout ne parut pas satisfaisante. L'invagination siégeait à environ 2 à 3 pieds au-dessus de la valvule iléo-cœcale. Suites normales. Sort guéri le 11 mai. Le malade a gagné 9 livres dans la dernière quinzaine. — *Examen de la pièce*. La partie inférieure E a formé selon toute évidence l'apex de la seconde invagination. La constriction est certaine. Surface muqueuse, douce et couverte de villosités. Sans traces de valvules conniventes, sauf quelques rugosités en haut. Environ 1 pouce de cette portion d'intestin a été sectionné. Au-dessus, le calibre de l'intestin se rétrécit rapidement, jusqu'à devenir un étroit canal (*c*) réunissant cette portion déjà décrite (E) à la partie supérieure distendue (A), il a deux pouces de long, et le calibre d'une plume d'oie. Ses parois sont épaisses et composées de tissu cicatriciel. Dépourvu dans sa plus grande étendue de muqueuse. L'intestin sus-jacent est très distendu. Le diverticule a 4 pouces de long. A partir du point de jonction, d'un côté l'intestin remonte pour se continuer à plein canal avec la partie supérieure de l'intestin très dilatée, de l'autre côté du point d'attache de l'étroit canal existe un diverticule anormal invaginé. De forme conique il mesurait 4 pouces de long et ses parois péritonéales étaient unies. A sa partie interne un sillon, corespondant à l'attache du mésentère. Ce diverticule était rempli par une formation piriforme constituée par la portion terminale invaginée et gonflée. Son extrémité se projetait dans la partie supérieure de l'intestin distendu. Cette formation était principalement composée de muqueuse et de sous-muqueuse, mais à la partie externe la séreuse était également invaginée sur la longueur d'environ 1 pouce. De dehors on pouvait passer un stylet dans le pédicule du diverticule. La muqueuse était normale, couverte de villosités et de valvules conniventes. Toutes les parties décrites, la portion distale de l'intestin sous-jacente au rétrécissement, le rétrécissement, le diverticule, s'étaient invaginées dans l'intestin sous-jacent, l'apex de l'invagination étant formée par l'intestin immédiatement sous-jacent au rétrécissement.

195. Bousquet. — *Soc. Chir.*, 1904, p 2. — H., 39 ans. En 1899, chute sur l'abdomen. Depuis *juillet* 1903, coliques quotidiennes dont le lieu d'élection est la région ombilicale. S'accompagnant tantôt d'une constipation opiniâtre, tantôt de diarrhée, il avait alors facilement cinq ou six selles glaireuses et sanguinolentes dans les 24 heures. Le 21 *oct.*

on diagnostique entéro-colite. Le soir crise de coliques. Dans la fosse iliaque droite, masse très nette de la grosseur d'une mandarine, non douloureuse à la pression et sonore à la percussion. Le 25, amélioration. Douleurs moins vives, disparition de la masse constatée la veille. Le 26, nouvelle crise, réapparition de la tumeur. Excellent état du 25 *oct.* au 4 *nov.* Le 5 *nov.* crise aiguë. Vomissements. Obstruction. Le 6 *nov.* Laparotomie. Invagination double, la deuxième invagination étant réduite on trouve un diverticule de Meckel faisant sur le bord opposé au mésentère une saillie qui certainement pourrait recevoir la première phalange du pouce. Ce diverticule est coiffé à sa partie supérieure par une masse graisseuse du volume d'un œuf de pigeon qui lui adhère solidement : en essayant de la décortiquer on ouvre le diverticule partant de l'intestin et une pince à estomac ferme le canal intestinal. On résèque le diverticule. Les parties qui ont été invaginées sont saines, sauf en un point de la grandeur d'un pain à cacheter ordinaire, où les parois de l'intestin ont une teinte feuille morte. On plicature la paroi en ce point et on enterre la partie suspecte. Guérison.

VU :
Le Président de la thèse,
F. TERRIER

VU :
Le Doyen,
DEBOVE.

VU ET PERMIS D'IMPRIMER :
Le Vice-Recteur de l'Académie de Paris.
L. LIARD.

TABLE DES MATIÈRES

Pages

INTRODUCTION 1
HISTORIQUE 4
EXPOSÉ ET CRITIQUE DES MÉTHODES THÉRAPEUTIQUES 12

I. — INSUFFLATION ET INJECTIONS FORCÉES 12
II. — DÉSINVAGINATION. 13
III. — RÉSECTION DU BOUDIN INVAGINÉ A TRAVERS UNE OUVERTURE FAITE A LA GAINE 18

Procédé de Barker. 18
Procédé de Widenham-Maunsell 22
Procédé de Rydigier 23
Procédé d'Israel Hersfeld 23

IV. — L'ANUS CONTRE NATURE 26
V. — L'ENTÉRO-ANASTOMOSE 27
VI. — L'EXCLUSION DE L'ANSE INVAGINÉE 28
VII. — LA RÉSECTION 32

L'INVAGINATION DE LA PARTIE SUPÉRIEURE DU GRÊLE REMONTANT JUSQU'A L'ANGLE DUODÉNO-JÉJUNAL . 34

CONDUITE A TENIR 38

LES INVAGINATIONS DU GRÊLE 45

I. — L'INVAGINATION EST RÉDUCTIBLE. 45
II. — L'INVAGINATION EST IRRÉDUCTIBLE 48

Les cas rares de polyadénomes. 53

LES ILÉO-CŒCALES ET ILÉO-COLIQUES 55

LES CAUSES DE L'IRRÉDUCTIBILITÉ DE LA PORTION TERMINALE DE L'INVAGINATION 56

Pages

1° *L'inversion du caput cœci* 56
2° *Les tumeurs de la valvule iléo-cœcale et du cœcum.* 58
3° *L'irréductibilité de l'iléo-colique* 58
4° *L'irréductibilité par adhérences* 62

MÉTHODES DESTINÉES A ÉVITER LA RÉCIDIVE DE L'INVAGINATION APRÈS RÉDUCTION 64
INDICATIONS DE LA RÉSECTION APRÈS DÉSINVAGINATION. . 67
L'INVAGINATION EST PEU ÉTENDUE, IRRÉDUCTIBLE, MAIS FACILEMENT ATTIRABLE AU DEHORS 68
INVAGINATION ILÉO-COECALE PEU ÉTENDUE, IRRÉDUCTIBLE ET TRÈS ADHÉRENTE A LA FOSSE ILIAQUE 70
INVAGINATION ILÉO-COECALE TRÈS ÉTENDUE IRRÉDUCTIBLE 71
INVAGINATION ILÉO COECALE PROCIDENTE A L'ANUS . . . 76

INVAGINATION DE L'APPENDICE (PARTIELLE, TOTALE). 78

PATHOGÉNIE. 85
SYMPTOMATOLOGIE 87
TRAITEMENT 88

LES INVAGINATIONS COLO-COLIQUES 90

I. — INVAGINATIONS COLO-COLIQUES DES COLONS DONT L'APEX NE DÉPASSE PAS L'S ILIAQUE 90
II. — LES INVAGINATIONS COLO-COLIQUES PROCIDENTES A L'ANUS OU DESCENDANT DANS LE RECTUM 92
III. — LES INVAGINATIONS DU COLON PELVIEN 93

INVAGINATION DU DIVERTICULE DE MECKEL 97
OBSERVATIONS 101

I. — HISTORIQUE. 101
I. — INVAGINATIONS DE LA PARTIE SUPÉRIEURE DU JÉJUNUM 103
III. — INVAGINATIONS DE L'INTESTIN GRÊLE. 114
IV. — INVAGINATIONS ILÉO-COECALES 127
V. — INVAGINATIONS DE L'APPENDICE 167
VI. — INVAGINATIONS ILÉO-COLIQUES 185
VII. — INVAGINATIONS COLO-COLIQUES. 195
VIII. — TABLEAUX DE RYDIGIER 207
IX. — LÉSIONS DE LA GAINE 210
X. — INVAGINATIONS DU DIVERTICULE DE MECKEL. . . 215

Planches I à VII.

IMPRIMERIE SPÉCIALE DE LA LIBRAIRIE G. JACQUES, PARIS.

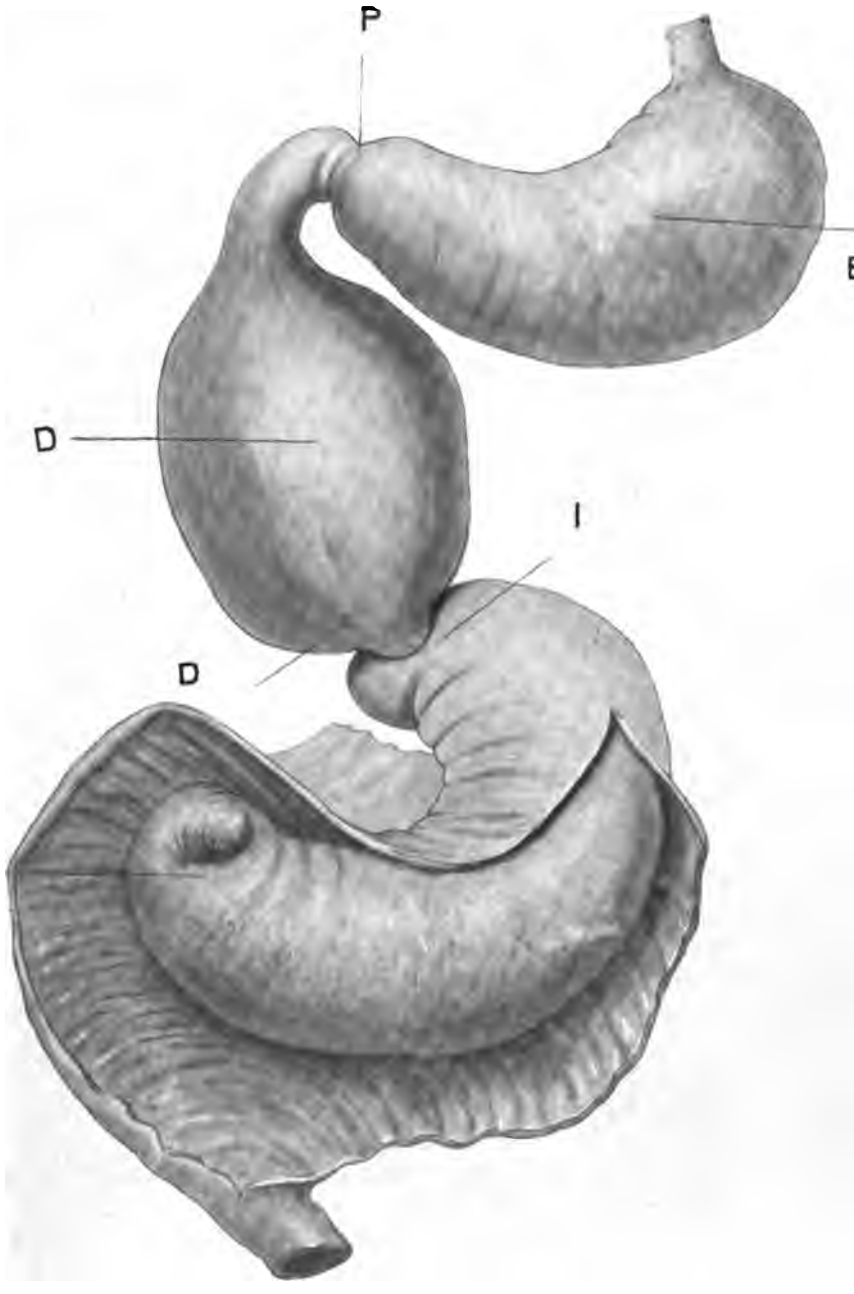

Obs. de Cruveilhier — Invagination de la partie supérieure du grêle, dont le collet remonte jusqu'à l'angle duodeno-jéjunal (d'après Cruveilhier).

Planche dessinée d'après la gravure de l'Atlas d'Anatomie Pathologique *de Cruveilhier, tome II, XVIIe livraison.*

G. JACQUES, ÉDITEUR

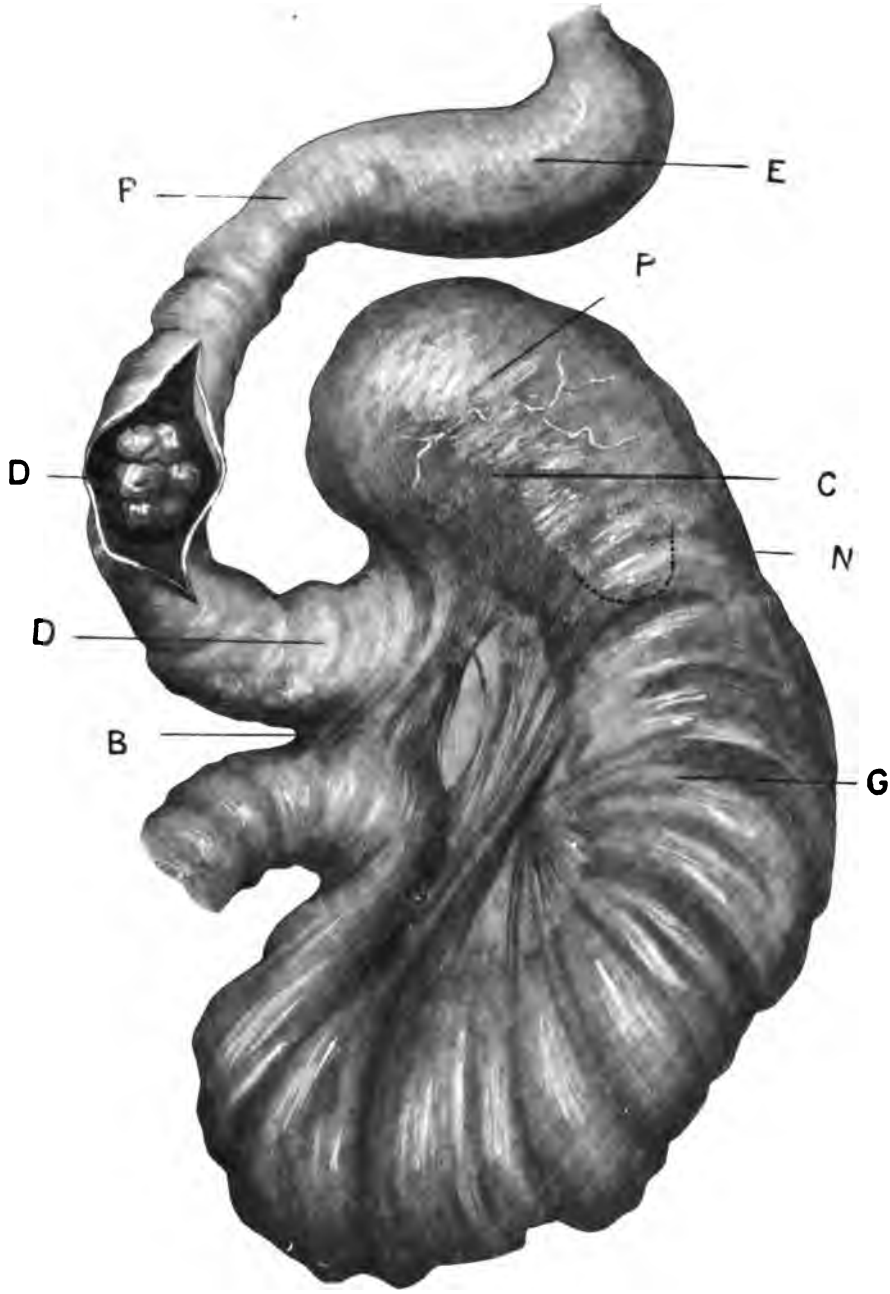

Cette planche est la reproduction de la lésion observée dans le cas de notre maître M. Ricard.

D. Portion du duodénum avec polype. - P. Pylore. - P. Emplacement du deuxième polype volumineux. - N. Niveau où s'arrête l'apex.

G. JACQUES, ÉDITEUR

Obs. de M. Ricard — On se rend compte ainsi du volume et de la longeur de l'invagination du grêle A qui s'étend du rebord des fausses côtes gauches jusque dans la partie médiane de l'abdomen où elle s'enfonce, après avoir décrit un U très allongé.

Les 2 croix marquent ses limites extrêmes, en B l'anse grêle qui lui fait suite.

Le coude décrit par ces deux portions est déja bien visible.

Obs. de M. Ricard — Photographie destinée à montrer la coudure de la bouche d'anastomose (au point marqué d'une croix).

A. - l'anse invaginante descendant verticalement et recevant les matières devant prendre au contraire le chemin de l'anse B.

On remarquera que l'anse B est également distendue.

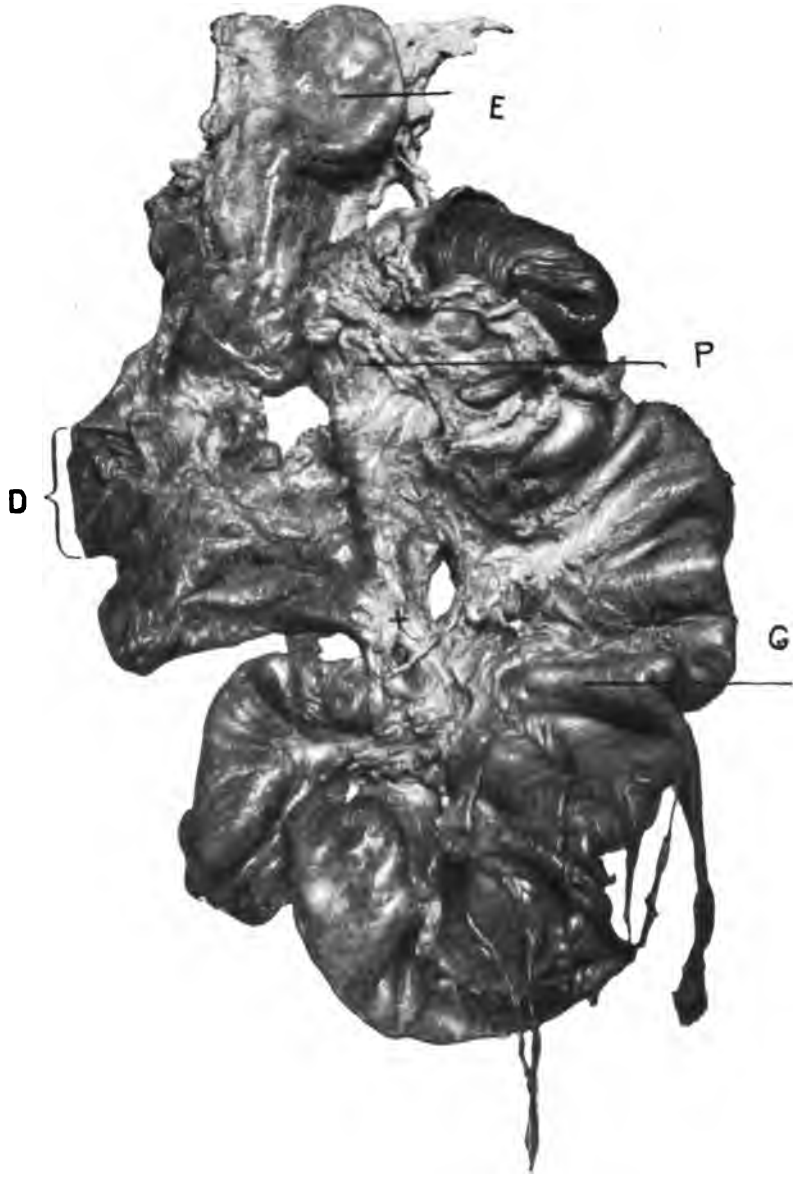

Obs. de M. Ricard — Photographie réduite de la pièce; au point marqué d'une croix la bouche d'anastomose.

Ici on a ouvert la gaine pour montrer l'intussusceptum noirâtre long de 18 cm.; en P est l'emplacement du polype.

On remarque très nettement l'épaisseur de la gaine G dont les tuniques sont plus épaisses que celles du rectum.

G. JACQUES, ÉDITEUR

Obs. personnelle — La gaine ouverte on découvre le boudin. On voit à gauche de l'apex deux ulcérations séparées par un pont muqueux.

Ces ulcérations ont perforé la gaine ; sur le boudin invaginé ulcération fissuraire légère.

G. JACQUES, ÉDITEUR

Invagination iléo-cœcale dont la tunique interne est le siège d'une prolifération épithéliale (épithélioma cylindrique).

N° 5592 - University College Museum (Trèves).

G. JACQUES, ÉDITEUR

COUNTWAY LIBRARY
HC 1606 $

17.C.446.
Traitement chirurgical de l'inv1907
Countway Library BEM6574
3 2044 045 844 818

17.C.446.
Traitement chirurgical de l'inv1907
Countway Library BEM6574
3 2044 045 844 818